Aus dem Pathologischen Institut der Universität Basel
(Vorsteher: Professor Dr. W. Gerlach)

Thoriumversuche

an Meerschweinchen und Kaninchen

unter besonderer Berücksichtigung von Thoriumschädigung
mit 11 Abbildungen

INAUGURAL-DISSERTATION

zur

Erlangung der Doktorwürde

der

Medizinischen Fakultät der Universität Basel

vorgelegt von

Hans Eduard SENN

aus Basel

STRASBOURG
IMPRIMERIE ALSACIENNE
1933

Aus dem Pathologischen Institut der Universität Basel
(Vorsteher: Professor Dr. W. Gerlach)

Thoriumversuche

an Meerschweinchen und Kaninchen

unter besonderer Berücksichtigung von Thoriumschädigung
mit 11 Abbildungen

INAUGURAL-DISSERTATION

zur

Erlangung der Doktorwürde

der

Medizinischen Fakultät der Universität Basel

vorgelegt von

Hans Eduard SENN

aus Basel

STRASBOURG
IMPRIMERIE ALSACIENNE
1933

Von der medizinischen Fakultät Basel

genehmigt

auf Antrag von Herrn Prof. W. Gerlach

7. Mai 1933

Tag der Promotion: 31. Mai 1933

R. UNIV.
BIBLIOTHEEK
LEIDEN

MEINEN ELTERN

IN LIEBE UND DANKBARKEIT GEWIDMET.

Herrn Prof. *Dr. W. Gerlach* danke ich für die freundliche Ueberlassung des Themas sowie für seine Ratschläge und Unterstützung bei der Durchführung der Tierversuche.

Herrn Prof. *Dr. Lüdin*, Vorsteher des Röntgen-Institutes, bin ich für die Aufnahme und Deutung der Röntgenbilder zu grösstem Dank verpflichtet.

EINLEITUNG.

In der nachfolgenden Arbeit sollte untersucht werden, ob die Einführung von Thorium-Dioxyd-Sol in den Organismus den Verlauf der anaphylaktischen Reaktion beeinflusst, es sollte weiter darauf geachtet werden, inwieweit Schädigungen im Tierversuch auftraten, die auf das Thorium zu beziehen waren. Als Thoriumpräparat verwandten wir das Thorotrast Heyden, das 25 % Thorium-Dioxyd enthält, 22 % Thorium. Es wurden die Versuchstiere jeweils intravenös — Meerschweinchen in die Vena jugularis, Kaninchen in die Ohrvene — injiziert, bis auf wenige Versuche an Kaninchen, in denen wir aus bestimmten Gründen Thorotrast subkutan spritzten. Am Meerschweinchen wurden Versuche über die Auslösung des akuten anaphylaktischen Shocks, am Kaninchen solche über die Auslösung der lokalen Anaphylaxie des « Arthus-Phänomens » bei Thoriumspeicherung von Milz und Leber gemacht.

Digitized by the Internet Archive
in 2026

https://archive.org/details/IA41546702_0052

I. — VERSUCHE AN MEERSCHWEINCHEN.

Bei unseren ersten Versuchen, bei denen wir noch die Art der Einspritzung und die Quantität der zu injizierenden Menge ausprobierten, hatten wir eine Reihe von Todesfällen, über die wir im nachfolgenden ebenfalls berichten wollen. Die Versuche an Meerschweinchen waren so angeordnet, dass wir einen Teil der Tiere intraperitoneal mit 0,1 ccm Pferdeserum sensibilisierten, und ihm am gleichen Tage Thorium in die Vena jugularis injizierten. In einem 2. Teil der Versuche geschah die Sensibilisierung in der gleichen Weise, nur dass das Thorium nicht am Tage der Sensibilisierung, sondern am Tage der Erfolgsinjektion injiziert wurde.

Zunächst sollen zwei typische Beispiele dieser Versuche beschrieben werden.

Meerschweinchen G 5: weiblich, 450 gr, weiss.

21. 1. 32. i. p. Sensibilisierung mit 0,1 ccm Normalpferdeserum. 22. 1. 32. 1,5 ccm Thorotrast wird langsam in die rechte Vena jugularis injiziert. Das Tier erholt sich relativ rasch, ist zunächst auffallend ruhig und langsam in seinen Bewegungen, schon am 2. Tag ist es lebhafter, erholt sich bis zum 3. Tage völlig, frisst gut. 11. 2. 32. 360 gr schwer. Injektion von 1 ccm Normalpferdeserum in die linke Vena jugularis, Tod im anaphylaktischen Shock nach 2,5 Minuten. Der Shock verläuft in seinen Reaktionen absolut typisch, vielleicht etwas verlangsamt im Vergleich zu Tieren, die nicht mit Thorotrast behandelt wurden.

Sektionsbefund:

Leber: gestaut, das Gewebe auffallend brüchig, diffus gelb,

die Läppchenzeichnung undeutlich. Milz: mittelgross, dunkelblaurot, Kapsel gerunzelt, subkapsulär kleine Blutungen, das Parenchym auf Schnitt weich und blutreich. Die Lunge ist maximal gebläht, von kleinen Blutungen durchsetzt, ohne herdförmige Veränderungen. Die Nieren sind regelrecht durchblutet, Rinde und Mark deutlich getrennt, in den Markbezirken Stauung. Die Nebennieren sind richtig geschichtet.

Mikroskopischer Befund:

Leber: stark blutgefüllte Zentralvenen. Die grösseren Gefässe sind frei von Thorotrast, die Kapillaren mit Thorotrastmassen, die deutlich aufleuchten, geradezu embolisiert, z. T. völlig verstopft. Kupffer'sche Sternzellen sind reichlich vorhanden, treten infolge stärkster Speicherung mit Thorotrast sehr deutlich hervor. Die Leberzellen sind sehr stark aufgehellt, das Protoplasma z. T. feinschollig. In der Läppchenperipherie oft bessere Eosinfärbung des Protoplasmas; aber auch hier erscheint das Protoplasma bei stärkerer Vergrösserung ausgesprochen feinkörnig. Irgendwelche zelligen Infiltrationen bes. im Bereich des Thorotrasts zeigt die Leber nicht.

Die *Milz* zeigt das Thorium in grösseren Klumpen in den Lücken der Pulpa angehäuft, z. T. freiliegend, sicherlich aber auch in Reticulumzellen und Sinusendothelien phagozytiert. Auch die Sinus, vor allem die Randsinus, enthalten in reichlicher Menge Thorotrast. Besonders gehäuft finden sich die Thorotrastmassen in der Umgebung und den Randbezirken der Lymphfollikel, doch nicht in den letzteren selbst.

Die *Lunge* zeigt das Bild stärkster Blähung. Sie enthält Thorotrast nur in Spuren, in einzelnen Interalveolarsepten, wobei es sich nicht entscheiden lässt, ob es sich um gespeicherte eingeschleppte Zellen handelt. Die Bronchien sind stark kontrahiert.

In der *Niere* nur sehr wenig Thorotrast. In einzelnen Glomeruli, die zellarm erscheinen, finden sich Thorotrasttröpfchen. Die Niere ist im übrigen gestaut, einzelne hyaline Zylinder in tieferen Kanälchenabschnitten.

Nebenniere: vereinzelt feine Thorotrasttröpfchen, vor allem an der Grenze von Rinde und Mark.

Röntgenbilder:

Die Röntgenaufnahme lässt erkennen, dass Leber und Milz reichliche Mengen von Thorium enthalten. Bei der Röntgenaufnahme des eröffneten Tieres sind Leber und Milzschatten deutlich getrennt, während am lebenden Tier der intensive Leberschatten den Milzschatten überdeckt. Die Einzelaufnahmen von Organen, beispielsweise der Milz und der Leber, zeigen sehr starke Verschattung des ganzen Organs; doch kommt trotz der starken Verschattung von Milz und Leber eine feine Struktur heraus. Die heller hervortretenden Teile in der Milz (Abb. 1) dürften den wenig gespeicherten Follikeln und den Strängen des lymphatischen Gewebes entsprechen.

Meerschweinchen G 9, männlich, 300 gr, schwarzrot.

22. 1. 32. i. p. Sensibilisierung mit 0,1 ccm Normalpferdeserum. 11. 2. 32. 320 gr, 1,2 ccm Thorotrast langsam in die rechte Vena jugularis. Das Tier ist zunächst matt, erholt sich aber rasch. Nach 4 Stunden Erfolgsinjektion in die linke Vena jugularis mit 0,5 ccm Pferdeserum. Tod im typischen anaphylaktischen Shock nach etwa 1,5 Minuten.

Sektionsbefund:

Leber: auffallend blass und brüchig, Läppchenzeichnung undeutlich, Farbe gelb. Milz: klein, Kapsel stark gerunzelt, Pulpa blassrosa. Lungen: stark gebläht, blass, auf Schnitt trocken; subpleural reichlich kleinste Blutaustritte. Nieren: blass, deutliche Markrindengrenze. Nebennieren: richtig geschichtet, breite Pigmentzone.

Mikroskopischer Befund:

Leber: stärkste Speicherung der Kupffer'schen Sternzellen mit Thorotrast; das Thorotrast ist offenbar ganz überwiegend intracellulär abgelagert, doch lässt sich nicht immer mit Sicherheit ein Zellkern erkennen. Blutgehalt ziemlich reichlich, vor allem Zentralvenen stark gefüllt. Das Plasma der Leberzellen ist z. T. körnig, wie bei der trüben Schwellung, z. T. stark aufgehellt und vakuolisiert, Leberzellkerne durchweg gut gefärbt. Neben den gespeicherten Kupffer'schen Sternzellen finden sich

sichere Reticulumzellen und Endothelien, die von Thorotrast noch frei sind. Einzelne Kapillaren erscheinen wie embolisiert und verschlossen durch Thorotrastmassen.

Milz: mit deutlich abgesetzten Follikeln, ziemlich weiten Sinus. Die Pulpa enthält beträchtliche Thorotrastmassen, die in groben Schollen zusammenliegen und besonders an der Follikelperipherie gehäuft sind. Auch die Randsinus sind dicht mit Thorotrast erfüllt, in einzelnen Sinusendothelien die Speicherung sicher nachweisbar. In der Pulpa liegt das Thorotrast grösstenteils, die Zellen stark dehnend, intracellulär. Die eigentlichen Milzkörperchen und vor allem die nur hie und da ausgebildeten Keimzentren sind frei von Thorotrast.

Lunge: sehr stark gebläht, Bronchien eng, Pleura ganz zart. Thorotrast nur sehr spärlich in Alveolarsepten und zwar offenbar in Septumzellen in Form kleiner runder Tröpfchen. Vereinzelt findet man einmal in einem Lungengefäss embolisiert ein paar gröbere Thorotrastsäulen.

Niere: ziemlich starke Stauung, vor allem in der Rinde. Glomerulusschlingen stark bluthaltig. Thorotrast findet sich in feinster Verteilung hie und da in den Glomeruli und zwar anscheinend intracellulär. Daneben finden sich kleinste Thorotrastpartikel auch in der Rinde unter der Kapsel, hie und da in Zellen phagozytiert.

Nebenniere: in der Zona fasciculata reichlich Thorotrast, teils intravasculär, teils innerhalb von Zellen, die offenbar nicht Nebennierenrindenzellen sind. Ganz selten einmal sieht man Thorotrastteilchen in Zellen der Zona reticularis.

Das *Röntgenbild* zeigt den Leber- und Milzschatten von mittlerer Dichte.

Die nächsten Protokolle betreffen eine grössere Anzahl von Tieren, die während des Versuchs zugrunde gegangen sind, und an denen wir die verschiedenartigsten Thoriumschädigungen nachweisen konnten. Die Protokolle seien im folgenden angeführt:

Meerschweinchen G. 1, weiblich, 350 gr, weissrotschwarz.
Am 21. 1. 32 erhält das Tier intraperitoneal 0,1 ccm Pferde-

serum und unmittelbar anschliessend in Aethernarkose 5 ccm Thorotrast in die rechte Vena jugularis. Mit einem Aufschrei und einigen krampfhaften Atemzügen bricht das Tier zusammen; trotz künstlicher Atmung tritt der Tod ein.

Sektionsbefund:

Leber: auffallend dunkelrot. Im Herzen flüssiges Blut. Lungen: etwas gebläht.

Mikroskopischer Befund:

Leber: hochgradigste, akute Stauung, stärkste Erweiterung der Kapillaren, sodass die Leberzellbalken durch feine Blutstrassen auseinander gedrängt sind. Besonders stark sind die Erweiterungen im Bereich der gestauten Vena centralis. Die Leberzellen erscheinen komprimiert; in den Zellen hie und da Fetttropfen. Die Kupffer'schen Sternzellen sind reichlich gross, Strukturveränderungen nicht zu erkennen, vor allem aber sind sie ganz frei von Thorium, wie sich das Thorium überhaupt kaum in den Kapillaren selbst innerhalb der Leberläppchen findet. Zellvermehrungen finden sich nirgends. In den Lebervenen mittleren und kleinen Kalibers, ebenso in einzelnen Pfortaderästen finden sich in grossen Massen die homogenen, im Haemalaun-Eosinpräparat bläulichviolett aufleuchtenden Thoriummassen, die in grossen Schollen zusammengelagert sind. Manche Lebervenen sind völlig ausgefüllt mit diesen Massen, sodass sich daneben kaum mehr Blutkörperchen nachweisen lassen. Im van Giesonpräparat färben sich die Thorotrastmassen schmutzig braunrötlich; die beste färberische Darstellung ist die von *Prüsener* angegebene mit Best'schem Karmin. Auch bei Alaunkarmin kann man das Thorotrast deutlich unterscheiden.

Milz: mikroskopischer Aufbau der Milz regelrecht, die Pulpa blutreich, die Sinus deutlich hervortretend. In den Sinus reichlich abgeschilferte, etwas gequollene Endothelien. Das Milzbild ist ein reguläres, vielleicht finden sich etwas reichlicher als man es gewöhnlich sieht, vielkernige Riesenzellen; Thorotrast ist in der Milz noch nicht gespeichert, sondern findet sich in grossen Massen und zwar wiederum in groben, zusammenfliessenden Schollen in der Milzvene und ihren Aesten.

Lunge: teils gestaut, teils akut gebläht. Reichliche, rundzellige Knötchen im Lungenparenchym. Die Lungengefässe sind durchweg auf das stärkste angefüllt mit Thorotrastmassen, und zwar finden sich solche Thorotrastmassen hier auch ganz deutlich und ausgesprochen in den Kapillaren der Interalveolarsepten, die sie z. T. auftreiben, sodass knopfartige Vorsprünge entstehen. Das Bild (Abb. 2) ähnelt durchaus dem, wie man es bei schweren Fettembolien der Lunge zu sehen gewohnt ist mit den verzweigten, wurstartigen Ausfüllungen der Kapillaren im Bereich der Interalveolarsepten.

Niere: akut gestaut. Glomeruli mässig zahlreich, überall intakt, Thorotrast in mässiger Menge in den grösseren Gefässen, nicht in nennenswerter Weise in den Glomeruli, die wohl an manchen Stellen feine Einlagerungen zeigen. In den Nierenvenen reichliche Thorotrastmassen.

Röntgenbild:

Das Röntgenbild (Abb. 3) zeigt im Bereich des Mittelfeldes einen sehr starken Schatten, der offenbar dem mit Thorotrast gefüllten Herzen (a) entspricht. Beide Lungenfelder (b) zeigen feinstes, netzförmiges Bild und geben die diffuse Thorotrastembolie der Lungengefässe auf das deutlichste wieder. Unterhalb des Zwerchfells findet sich, fast den halben Bauchraum ausfüllend, der dichte Leberschatten (c), der ebenfalls eine Injektion der Lebergefässe sehr schön erkennen lässt. Unter dem linken Leberlappen lässt sich eben der Nierenschatten (d) erkennen, und auch hier sieht man eine feine Gefässzeichnung vor allem im Bereich der Rinde. Die Milz ist nicht deutlich abzugrenzen, ebensowenig die rechte Niere, die vom rechten Leberlappen überdeckt ist. Sehr schön lässt sich durch den Leberschatten hindurch und nach unten fortgesetzt ein Gefässschatten (e) verfolgen, der der Vena cava inferior entspricht und der sich bis in die mit Thorotrast gefüllten Venae iliacae und femorales (f) verfolgen lässt.

Bei diesem Tier handelt es sich zweifellos um zwei auf die Versuchstechnik zu beziehende Wirkungen, nämlich einmal eine Ueberdosierung des Thorium und zweitens die zu rasche Injektion. Wir nehmen daher an, dass ein Teil des Thorotrast den

Lungenkreislauf passierte und auf diese Weise in den grossen Kreislauf herein kam, dass es sich aber bei der Leber und der starken Anfüllung vor allem der Lebervenen mit Thorotrast um eine retrograde Embolie vom rechten Vorhof aus gehandelt hat. Auch die Anfüllung der Cava und der Venae iliacae ist nach unserer Auffassung retrograd bedingt. Sehr schwer zu entscheiden ist die Frage, ob die in den Milzvenen vorgefundenen Thoriummassen auf dem Weg über den grossen Kreislauf in die Milzvene gelangt sind, oder ob bei der starken und raschen Ueberschwemmung des Kreislaufs ein retrogrades Passieren des Pfortaderkreislaufs in der Leber angenommen werden kann.

Meerschweinchen G 3. Es ist überflüssig, das Protokoll dieses Tieres näher zu besprechen, da die Befunde mit dem vorher besprochenen praktisch identisch sind. Das 360 gr schwere Tier erhielt 3 ccm Thorotrast in die Vena jugularis und ging sofort unter Aufschreien, kramphaftem Aufbäumen und nach einigen wenigen, angestrengten Atemzügen zugrunde. Der *mikroskopische Befund* gleicht ebenso wie der röntgenologische dem beim vorher beschriebenen Tier. In der *Milz* finden sich feinst verteilte Thorotrastmassen, ausser in den Milzvenen auch frei in den Sinus liegend. Die *Lunge* zeigt das gleiche Bild einer schweren, sehr dichten und massigen Thoriumembolie der Kapillaren. Im *Röntgenbild* geht der Gefässschatten nicht so weit nach der Femoralis herunter wie in der beigegebenen Abbildung.

Meerschweinchen G 8, weiblich, 300 gr. schwarz.

Am 22. 1. 32 i. p. Sensibilisierung mit 0,1 ccm Pferdeserum. 11. 2. 32. Gewicht 330 gr, intravenöse Injektion von 1.2 ccm Thorotrast. Das Tier richtet sich sofort nach dem Loslösen vom Tisch auf und bricht unter einem Aufschrei zusammen. Atmung und Herztätigkeit beschleunigt, aber kräftig. Das Tier erholt sich zunächst, fällt dann noch einmal hin und führt mit den Vorderbeinen Manègebewegungen aus. Nach und nach hören die Erregungssymptome auf; das Tier sitzt zusammengekauert, vollkommen ruhig in einer Ecke des Beobachtungsstalles, keinerlei Fluchtbewegungen. Nach und nach treten Lähmungserscheinungen auf, das Tier stirbt nach 2 Stunden.

Sektionsbefund:

Leber: gross und blass, fleckig. Milz: hellrot, klein. Lunge: stark bluthaltig, ziemlich derb. Niere: gestaut. Nebennieren: deutlich geschichtet.

Mikroskopischer Befund:

Die *Leber* ist mässig gestaut, die Stauung mehr fleckig, im ganzen aber lange nicht so ausgesprochen wie beispielsweise bei M G 1. Die zentralen Leberzellen sind aufgehellt, die Vakuolen enthalten kein Fett, die Kerne sind gut erhalten. Das Protoplasma ist feinschollig. Kupffer'sche Sternzellen reichlich, vergrössert, und in ihnen gespeichert, aber auch sonst in Kapillaren, schollige Thorotrastmassen. Die überwiegende Menge des Thorotrastes liegt hier bereits intracellulär.

Milz: mässig mit Blut gefüllt, regelrechter Aufbau. In der Pulpa ziemlich gleichmässig verteilt sehr grosse Massen von Thorotrast, die vor allen Dingen in der Peripherie der Lymphknötchen liegen, indem die Lymphknötchen selbst frei davon sind. In der Pulpa sind die Maschen geradezu ausgegossen mit Thorotrast, das zu dicken, balkenförmigen Gebilden verklumpt ist. Auch hier ist die Phagozytose bereits sehr ausgesprochen, wenn auch nicht die Rede davon sein kann, dass die Thorotrastmassen bereits vollständig phagozytiert wären.

Lunge: stärkste Stauung, mit stellenweise ausgesprochenem Oedem und feinen Blutungen. Die Alveolen sind nicht sehr stark entfaltet. Die Kapillaren und Lungenvenen sind mit Blut strotzend gefüllt. Die Arterien und ihre Verzweigungen enthalten grosse Massen von Thorotrast in unregelmässiger Verteilung, und zwar sind diese Embolisierungen besonders massig im Unterlappen der Lunge. Die Kapillaranfüllung ist nicht ganz so ausgesprochen wie bei M G. 1 (Abb. 2). In den Kapillaren sind die Körnchen erheblich feiner, und es fehlen die groben Schollenbildungen.

Nieren: stark gestaut; Thorotrast nur in feinster, körniger Verteilung in Glomerulusschlingen.

Nebenniere: Thorotrast findet sich ziemlich reichlich in der Zona fasciculata und innerhalb der Kapsel. An beiden Orten ist das Thorium von mesenchymalen Zellen aufgenommen; doch

findet sich auch in der Glomerulosa und selten einmal in der Reticularis nichtgespeichertes Thorotrast.

Röntgenbild:

Die Aufnahme lässt einen Herzschatten nicht mehr deutlich erkennen. Die Obergeschosse der Lunge sind gleichfalls nicht mehr verschattet, dagegen zeigen die unteren Teile noch sehr deutlich die Thorotrastembolien. Im Gegensatz zu Abb. 3 ist hier der Leberschatten und der Milzschatten bereits dicht und diffus ausgefüllt. Die Nierenfelder sind eben zu erkennen (Abb. 4).

Meerschweinchen G 2, weiblich, 420 gr, braunweiss.

21. 1. 32 i. p. Sensibilisierung mit 0,1 ccm Pferdeserum, gleichzeitig 3 ccm Thorotrast in die rechte Vena jugularis. Die Injektion wird sehr langsam vorgenommen; das Tier ist etwas schlaff und matt, erholt sich im Laufe des Tages einigermassen, nimmt jedoch keine Nahrung zu sich. Am Tag nach der Injektion wird das Tier tot im Stall gefunden.

Sektionsbefund:

Leber: gross, blutreich, am Rande hie und da gelbe Fleckung. Milz: nicht wesentlich vergrössert, etwas blass.

Mikroskopischer Befund:

Leber: akut gestaute Zentralvenen, fleckig gestaute Kapillarbezirke. Das Thorotrast findet sich ausgesprochen im Kapillargebiet, und zwar z. T. frei in den Kapillaren, aber überwiegend, deutlich gespeichert in Reticuloendothelien, die manchmal mächtig vergrössert und gequollen erscheinen. Die Kerne der Leberzellen deutlich gefärbt, einzelne Kerne etwas pyknotisch.

In der *Milz* starke Ueberfüllung der Pulpa und der Sinus mit Thorotrast, Follikel frei von Thorotrast; deutlich ausgeprägte Keimzentren, in denen sich ebenfalls kein Thorotrast findet. Das Thorotrast ist in Reticulumzellen und Sinusendothelien reichlich gespeichert, die zu grossen, plumpen Zellgebilden umgewandelt sind.

Lungen: gestaut, teilweise gebläht. In den Kapillaren, in Arterienästen Thorotrast in reichlicher Menge. Herdförmige,

aber massige Kapillarembolien mit völliger Ausfüllung und Vorbuchtung der Kapillaren nach dem Alveolarlumen. Herdförmig, aber unabhängig von der Thorotrastlagerung finden sich gehäuft grobpigmentierte, eosinophile Leukozyten. In einzelnen Leukozyten ebenfalls sicher gespeichertes Thorotrast.

Niere: blutreich. In einzelnen Vasa afferentia und in Glomerulusschlingen mässig reichliche Thorotrastmassen. In den Markkapillaren z. T. Thorotrast, in den Harnkanälchen nirgends Thorotrast nachweisbar.

Auf dem *Röntgenbild* findet sich sehr ausgesprochen der dichte Leberschatten, der den Milzschatten überdeckt, während die Lungen nicht mehr deutlich hervortreten.

Meerschweinchen G 7, männlich, 300 gr, rotschwarz.

22. 1. 32 i. p. Sensibilisierung mit 0,1 ccm Pferdeserum. 11. 2. 32. Gewicht 320 gr, 1,2 ccm Thorotrast intravenös. Das Tier erholt sich, ist aber in den nächsten Tagen auffallend ruhig und wird 3 Tage nach der Injektion tot im Stall aufgefunden.

Sektionsbefund:

Leber: blass, diffus sehr hell, Läppchenzeichnung undeutlich. Milz: blassrosa, Kapsel gerunzelt, auf Schnitt zartrot. Lungen: von weisslich-fleckigen Herden durchsetzt. Nieren: blass, von gelblicher Farbe. Nebennieren: richtig geschichtet.

Mikroskopischer Befund:

Leber: sehr starke Stauung der Zentralvenen und ausgedehnte Aufhellung der zentralen Leberzellen. Daneben aber findet sich hochgradige Zellatrophie mit Kernpyknosen im Gebiet der Stauungsseen bei dichtester Durchsetzung des Organs mit Thorotrast. Im Gebiet der Leberzellatrophien ist das Thorotrast in grösseren Schollen vereinigt, z. T. sicher extracellulär, z. T. intracellulär gespeichert. Die Kupffer'schen Sternzellen erscheinen überwiegend prall gefüllt mit Thorotrast. Besonders in der Gegend massiger Thorotrastablagerungen finden sich Aufhellungen und Degenerationen an Leberzellen und Leberzellkernen. Zu einem Teil sind diese kleinen, begrenzten Herde bereits herdförmige Nekrosen von Lebergewebe, in denen nur noch einzelne Leberzellen erhaltene Kerne erkennen lassen. Die Kerne

sind hier körnig zerfallen und bröckelig, besonders da, wo sich das Thorotrast in massigen Ablagerungen findet. Diese Nekroseherde der Leber sind unregelmässig ins Parenchym eingestreut; sie zeigen nur ganz geringe zellige Reaktionen (einzelne Leukozyten) aber noch keine Vermehrung der ortsständigen Zellen.

Milz: blutreich, von regelrechtem Bau. Die Pulpa ist diffus von Thorotrastmassen durchsetzt, das Thorotrast überwiegend intracellulär gelagert, wobei der Zellkern häufig halbmondförmig die eingelagerte Substanz umgreift.

In der *Lunge* ist Thorotrast nur stellenweise feinkörnig gespeichert in Zellen der Alveolarsepten; im ganzen aber enthält die Lunge sehr wenig Thorotrast.

Niere: Thorotrast nur ganz vereinzelt innerhalb von Glomerulusschlingen.

Nebennieren: nur spärlich Thorotrast in der Zona fasciculata in Mesenchymzellen des Reticulum.

Röntgenbild:

Zwei Aufnahmen, eine am lebenden und eine am toten Tier, lassen die Dichte des Leberschattens, welcher den Milzschatten überlagert, deutlich erkennen, während das Lungenfeld frei von Verschattung ist.

Meerschweinchen G 4, weiblich, 620 gr. rot.

21. 1. 32 i. p. Sensibilisierung mit 0,1 ccm Pferdeserum. 22. 1. 32 1,5 ccm Thorotrast intravenös. Das Tier ist zunächst matt, erholt sich rasch, ist aber an den nächsten Tagen weniger lebhaft, frisst immer weniger, und wird am 27. 1., also 6 Tage nach der Thorotrastinjektion, tot im Stall aufgefunden (Gewicht 480 gr).

Sektionsbefund:

Leber: gross, blut- und saftreich, Parenchym eigenartig brüchig, auf Schnitt fleckig gelbrot. Milz: stark vergrössert, Kapsel wenig gerunzelt. Lungen: blass, gebläht, unter der Pleura Blutungen. Nieren: stark durchblutet, Mark-Rindengrenze scharf. Nebennieren: richtig geschichtet.

Mikroskopischer Befund:

Leber: ganz durchsetzt von unregelmässig begrenzten Her-

den, die überwiegend zentral angeordnet, auffallend hell, blasig gefärbt sind, zum grössten Teil nekrotisch und kernlos erscheinen (Abb. 5). Das Thorotrast ist durchwegs gespeichert in Reticuloendothelien, und zwar findet es sich nicht besonders bevorzugt in den degenerierten Partien. Die Fettfärbung der Leber zeigt, dass diese helleren Bezirke eine ganz ausserordentlich starke, feintropfige und mitteltropfige Verfettung erkennen lassen, und dass auch die kernlosen Zellen völlig verfettet sind. Darüber hinaus zeigen aber die Sternzellen z. T. ebenfalls deutliche Verfettung. Entsprechend der geringeren Menge injizierten Thoriums ist die Thoriumspeicherung nicht so stark wie bei den vorher beschriebenen Tieren.

In der *Milz* findet sich das Thorium ziemlich gleichmässig verteilt in der Pulpa; auch hier ist es, nicht so massig wie in den vorher beschriebenen Fällen, am deutlichsten in der Umgebung der Follikel und so gut wie gänzlich phagozytiert.

Lunge: sie enthält so gut wie kein Thorotrast.

Röntgenbild:

Lungenfelder ganz frei, die Leber zeigt einen mässig intensiven Schatten.

Weiter sei noch berichtet über zwei Tiere, die zunächst sensibilisiert wurden, mit denen aber kein anaphylaktischer Versuch ausgeführt wurde, sondern die, das eine 11, das andere 12 Wochen nach der Thorotrastinjektion spontan zugrunde gegangen sind.

Meerschweinchen G 10, weiblich, 500 gr. braunweiss.

28. 1. 32 intraperitoneal 0,1 Pferdeserum, gleichzeitig 1,2 ccm Thorotrast intravenös. Das Tier erholt sich nur sehr langsam aber anscheinend vollständig im Verlauf der nächsten 5 Tage und wird zunächst nicht weiter behandelt. Der Gewichtsverlust ist in den nächsten zwei Monaten ein geringer. 14 Tage vor dem Tod beginnt das Tier stärker abzumagern, verfällt, frisst nicht, hat Durchfälle. Am 15. 4. 32 wird das Tier tot im Stall gefunden, Gewicht 280 gr.

Sektionsbefund:

Die Leber ist klein, fleckig gelb, von wechselndem Blut-

gehalt. Milz: nicht wesentlich vergrössert, gelockert. Lungen: gebläht, blut- und saftarm. Nieren: buntfleckig. Nebennieren: richtig geschichtet.

Mikroskopisch zeigt die *Leber* ein sehr buntes Bild. Sie ist durchsetzt von kleinen Herden, in deren Bereich die Leberzellen vakuolisiert, grösstenteils kernarm sind, z. T. vollkommen kernlos. Diesen Degenerations- und Nekroseherden entsprechen in der Fettfärbung zu einem Teil verfettete Leberzellherde, z. T. sind die Herde aber auch nekrotisch, kernlos, ohne Fetteinlagerung. Thorotrast ist ziemlich reichlich vorhanden, in Kupffer'schen Sternzellen in grossen Schollen gespeichert; die Sternzellen lassen nicht immer mehr deutliche Kernfärbung erkennen.

Milz: das Milzbild zeigt eine deutliche Zellverarmung der Pulpa, offenbar Faserneubildung, Anhäufung von eosinophilen Zellen und eine starke Speicherung des Thorotrast in Sinusendothelien und Reticulumzellen. Die Follikel sind stark aufgelockert, ebenfalls eher zellarm; vereinzelt in Reticulumzellen der Follikel ebenfalls Thorium.

Lunge: In den Alveolarsepten hie und da Zellen, die Thorium gespeichert haben, im ganzen aber ausserordentlich spärlich.

Röntgenbild:

Leberschatten mässig dicht, Milzschatten überdeckt.

Meerschweinchen G 11, 400 gr. weiss.

28. 1. 32 intraperitoneal 0,1 ccm Pferdeserum, am gleichen Tage 1,2 ccm Thorotrast intravenös. Nach 5 Tagen völlige Erholung und zunächst gutes Gedeihen; nach 6 Wochen beginnt die Fresslust nachzulassen, das Tier magert langsam ab. Von Mitte März an keine Nahrungsaufnahme mehr, Durchfälle. 22. 4. 32 Tod bei stärkster Abmagerung.

Die *Sektion* ergibt Hungeratrophie der inneren Organe, fortgeschrittene Fäulnis.

Mikroskopischer Befund:

Die *Leberzellveränderungen* lassen sich daher nicht sicher beurteilen. Die Färbbarkeit der Leberzellen ist eine wechselnde, z. T. finden sich auch hier Aufhellungen. Am auffallendsten ist

die Verteilung des Thoriums. Grosse Kapillarbezirke und Läppchenteile sind vollkommen frei von Thorium, während dieses in ungeheuren Massen in Umgebung der Lebervenen gespeichert ist. Hier liegen schollige Thoriummassen frei im Gewebe neben phagozytierten. Zu einem Teil aber zeigen die Kerne der Phagozyten Pyknosen und Zerfall.

Milz: Die Verteilung des Thoriums ist eine ziemlich diffuse in der Pulpa und noch nicht so ausgesprochen herdförmig wie in der Leber, die Thoriummassen sind recht beträchtliche.

II. — VERSUCHE AN KANINCHEN.

Die Versuche, die wir an Kaninchen vorgenommen haben, betrafen die Auslösung der lokal anaphylaktischen Reaktion, des Arthus'schen Phänomens, bei thoriumgespeicherten Tieren.

Kaninchen G. 1, männlich, 3370 gr, grau.

21. 1. 32. 10 ccm Thorotrast i. v. in die Ohrvene. Nach der Einspritzung ist das Tier schlaff, bewegt sich wenig, frisst nicht, nimmt aber Flüssigkeit zu sich. In den nächsten Tagen erholt sich das Tier langsam. 27. 1. 32. 4 ccm Thorotrast in die Ohrvene, 2 ccm Normalpferdeserum subkutan unter die Rückenhaut. Die Erscheinungen nach der Thorotrastinjektion sind ähnlich wie nach der ersten Injektion; das Tier ist weniger lebhaft und erholt sich nur langsam. 1. 2. 32. 3120 gr, 4 ccm Thorotrast i. v., 2 ccm Serum s. c. Das Tier erholt sich rasch, im Bereich der subkutanen Injektion rasches Verschwinden des Infiltrates. 6. 2. 32. 3030 gr, 2 ccm Serum s. c. Infiltration bleibt bestehen. 11. 2. 32. 2980 gr, 2 ccm Pferdeserum s. c. 12. 2. 32. typisches Arthus-Phänomen. An der Stelle der Injektion eine tiefe Einziehung, bedeckt von einem dunkelroten, schwärzlich gefärbten Schorf. Der ganze Herd stösst sich in den folgenden Tagen langsam ab. 17. 2. 32. 2870 gr, die Nekrose hat sich völlig abgestossen, 2 ccm Serum subkutan auf der andern Rückenseite. 18. 2. 32 typisches Arthus-Phänomen, in gleicher Ausdehnung wie links. Das Tier frisst schlecht oder gar nichts und stirbt am 20. 2. 32 bei einem Gewicht von 2530 gr.

Sektionsbefund:

Herz: gross, schlaff, Herzmuskel trübe. Lunge: durchsetzt

von zahlreichen, bis erbsengrossen, weisslichen Herden, im übrigen blut- und saftreich, leicht gebläht. Leber: vergrössert, ziemlich derb, hie und da gestaut, an anderen Stellen hellgelb gefleckt. Milz: gross, blassrosa. Nieren: gestaut, trüb geschwollen. Nebennieren: mittelgross, gelblich verfärbt. Excidierte Injektionsstelle: zentral in Haselnussgrösse teigig weich, gelblich verfärbt, etwas glasig, in der Peripherie Infiltration.

Mikroskopischer Befund:

Leber: Die Leber enthält das Thorium z. T. diffus zwischen den Leberzellbalken und dort offenbar überwiegend zellulär gespeichert, z. T. aber auch mit Sicherheit ausserhalb von Zellen herdförmig gehäuft. Solche Stellen herdförmiger Häufung entsprechen Herden von zugrunde gegangenem Lebergewebe. Man sieht an solchen Stellen die erweiterten Kapillaren mit verdickter Wandung, hie und da auch Bindegewebsneubildung, ein paar Leukozyten und wuchernde Fibroblasten und darin die grossen Massen des Thorotrast, die von Zellkernen durchsetzt sind, wobei sich aber Zellgrenzen überhaupt nicht mehr erkennen lassen (Abb. 6).

Die *Milz* enthält gewaltige Massen von in grossen Klumpen zusammenliegendem Thorium in der Pulpa und in den Sinus, und es ist nur noch hie und da zu erkennen, dass das Thorium in Zellen phagozytiert ist. Ueberwiegend liegt es mit Sicherheit nicht in Zellen, sondern ist offenbar frei geworden und hat sich zu grösseren Konglomeraten vereinigt. Die Milzpulpa ist hochgradig atrophisch, geradezu erdrückt von den Thoriummassen. Die Follikel sind weitgehend geschwunden; auch im lymphatischen Gewebe finden sich abgelagerte Thoriummassen, hier häufig in Zellen phagozytiert, im ganzen aber weniger massenhaft als in der Pulpa.

Lunge: herdförmige, eitrige Bronchopneumonie mit schwerer eitriger Bronchitis. Thorium findet sich in den grösseren Lungengefässen ganz vereinzelt in Zellen phagozytiert, offenbar in die Lunge verschleppt. Es findet sich weiter ziemlich viel Thorium in den Interalveolarsepten und da sowohl in Zellen phagozytiert im Gewebe, als auch im Lumen von Kapillaren.

Niere: an der Markrindengrenze etwas gestaut, im übrigen

aber intakt, hie und da einmal in einem Glomerulus eine thorotrastbeladene Zelle, jedoch durchaus nicht regelmässig.

Nebennieren: in den peripheren Rindenschichten, zwischen den Epithelsäulen eingelagert, ziemlich reichliches Thorium z. T. in Zellen phagozytiert, z. T. lassen sich Zellkerne nicht mehr erkennen.

Haut: typisches Arthus'sches Phänomen, schwerste hyperergische Entzündung mit Verquellung, zentraler Nekrose, Metachromasie der Muskulatur und demarkierender Leukozytose.

Röntgenaufnahme wurde nicht gemacht.

Kaninchen G 2. Paralleltier zu G 1. Völlig gleiche Behandlung. Auftreten des Arthus-Phänomens ebenfalls nach der 4. Injektion. Das weibliche 3600 gr. schwere Tier von schwarzer Farbe reagierte sowohl auf die Thoriuminjektionen als auch auf die wiederholten Seruminjektionen in viel geringerem Mass. Das Arthus-Phänomen war typisch ausgebildet, aber nicht annähernd so ausgedehnt wie bei Kaninchen G 1.

Bei dem Tier wird eine *Röntgenkontrolle* am 12. 2. 32 vorgenommen, die eine intensive Verschattung an Stelle der Leber, sowie einen dichten, sehr kompakten Milzschatten ergibt. Eine weitere Röntgenkontrolle vom 8. 4. 32 ergibt im Bereich des rechten Leberlappens eine leichte Aufhellung, während der Milzschatten etwas kleiner und dichter erscheint. Das Tier ist noch am Leben und soll weiterhin beobachtet werden.

Kaninchen G 3, weiblich, 3600 gr. schwer, grau.

Die Vorbehandlung des Tieres ist die gleiche wie bei Kaninchen G 1 und G 2; auch hier tritt nach der 4. Injektion das Arthus-Phänomen auf. Bei diesem grauen Tier sind die Reaktionen wiederum sehr starke. Nach dem Thorium ist das Tier auffallend ruhig, frisst sehr wenig, das Fell wird merkwürdig struppig; einmal beobachteten wir hämorrhagischen Urin, und zwar bevor das Tier noch Serum bekommen hatte. Bei diesem Tier war wie bei Kaninchen G 1 die Ausdehnung des Arthus-Phänomens wieder eine sehr grosse, auf der einen Seite etwa fünffrankenstück-, auf der anderen etwa kleinhandtellergross. Die Schorfe werden überwiegend als ganzes demarkiert und nach und nach abgestossen.

Am 30. 3. 32 sind die Herde völlig abgeheilt. Am 22. 4. 32 wird das Tier, 4030 gr schwer, durch Luftembolie getötet.

Sektionsbefund:

Herz und Lungen zeigen Veränderungen die von der Luftembolie abhängig sind. Die Leber ist gross, dunkelrot, mit netzförmiger, gelblicher Felderung an den freien Rändern, im übrigen blut- und saftreich. Milz: vergrössert, an der Oberfläche gelbliche Körnchen, die metallisch glänzen, auf Schnitt blutreich, auch hier dieselben Körnchen. Niere: o. B. Nebennieren: richtig geschichtet.

Mikroskopischer Befund:

Leber: sehr stark aufgelockert; das Thorotrast ist unregelmässig in der Leber verteilt, ziemlich reichlich in der Umgebung von Zentralvenen und Lebervenen, aber auch unregelmässig eingestreut innerhalb der Läppchenbezirke. Auch hier findet sich nicht eine feine Verteilung, sondern Anhäufung in groben Massen, und auch hier finden sich einzelne Herde, in denen das Lebergewebe vollkommen geschwunden ist und in denen mächtige Thorotrastmassen liegen. Solche Herde finden sich besonders auch unter der Kapsel oder auch sonst im Bereich der Glisson'schen Kapsel. Die Fettfärbung ergibt eine recht beträchtliche, unregelmässig verteilte, feintropfige Verfettung der Leberzellen.

Milz: die Pulpa ist fast ganz erfüllt von Thorotrast und ausserordentlich zellarm infolge der in grossen Massen zusammenliegenden Thorotrasthaufen, die sich auch reichlich innerhalb des lymphatischen Gewebes finden. Die Milz ist sehr reich an echten eosinophilen Zellen, das Thorotrast liegt überwiegend frei im Gewebe, allerdings von Zellkernen durchsetzt, doch lässt sich keine Bewegung mehr feststellen.

Lunge: Hie und da ein paar kleine Blutungen, mässig reichliche lymphoide Knötchen. Im Interstitium ziemlich reichlich Thorotrastmassen, vor allem in der Peripherie von Lungenvenen. Auch die lymphatischen Knötchen der Lunge enthalten vielfach Thorotrast, und zwar anscheinend phagozytiert, z. T. aber auch in groben Klumpen und Schollen zusammenliegend. In diesen Lymphknötchen reichliche eosinophile Leukozyten.

Niere: Nur in einzelnen Glomeruli feine Thorotrastschollen in Zellen phagozytiert, keine Verfettung der Epithelien.

Nebenniere: nur spärlich Thorotrast in der Rinde, ganz vereinzelt auch in Zellen phagozytiert im Mark.

Röntgenbild :

7. 4. 32: im Bereich der Leber ausgedehnter Schatten von verschiedener Intensität, oben weicher, von blassgrauer Farbe, unten in einer schmalen Zone sehr hart; Milzschatten sehr dicht, gut abgegrenzt, plump.

Kaninchen G 5, weiblich, 2710 gr., schwarz.

21. 1. 32: 2 ccm Serum s. c. 22. 1. 32: 7 ccm Thorotrast i. v. Das Tier ist zunächst ruhig, frisst etwas weniger, erholt sich aber rasch. 27. 1. 32: 2 ccm Pferdeserum s. c., 4 ccm Thorotrast i. v. 1. 2. 32: desgleichen. 6. 2. 32: 2 ccm Pferdeserum s. c. 11. 2. 32: desgleichen; am folgenden Tag Arthus-Phänomen von nicht sehr grosser Ausdehnung. 17. 2. 32: 2 ccm Pferdeserum s. c. auf der anderen Seite. Ausbildung des Arthus'schen Phänomens, rasche Abstossung und Heilung. 8. 3. 32: Gewicht 2800 gr, Allgemeinzustand sehr gut.

Röntgenbilder:

12. 2. 32. Leberschatten sehr intensiv und hart, ohne nachweisbare Strukturveränderungen. Milzschatten weniger ausgeprägt, lässt eine feine Körnelung erkennen. Linke Niere und Nebenniere anscheinend als feiner Schatten kenntlich. Erneute Aufnahme am 8. 4. 32. Leberschatten grösser, weniger dicht; Milzschatten lang ausgezogen, gross, ziemlich plump und unscharf.

Das Tier wird weiterhin gefüttert und sorgfältig gepflegt, um eventuelle Spätschädigungen festzustellen. Erneute Röntgenaufnahme: der Leberschatten ist ausserordentlich dicht, nur rechts an einer Stelle eine leichte Aufhellung; Milz etwas kleiner, Schatten sehr dicht.

Am 26. 8. 32 wird in leichter Aethernarkose die Bauchhöhle eröffnet, um eventuell bei makroskopisch sichtbarer Veränderung der Leber eine Probeexcision vorzunehmen. Da die Leberoberfläche glatt ist, die Leber gut durchblutet, die Milz ohne sichtbare Veränderungen, wird der Bauch sofort ge-

schlossen. Die ganze Operation dauert höchstens einschliesslich der Narkose 10 Minuten; das Tier erwacht sofort aus der Narkose, wird aber am Nachmittag des gleichen Tages tot im Käfig aufgefunden.

Mikroskopischer Befund:

Leber: die Verteilung des Thoriums ist eine durchaus andere als sie bei den vorherigen Tieren beschrieben wurde. Das Thorium liegt nunmehr ganz überwiegend und in grossen Massen gesammelt in der Umgebung und im Bereich der Glisson'schen Kapsel, z. T. offenbar in Lymphgefässen. Im Bereich mancher Konglomerate von Thorium kann man noch Zellkerne erkennen; manchmal treten auch Begrenzungen der Massen, die den ursprünglichen Zellgrenzen entsprechen dürften, hervor. Die Leberläppchenbezirke sind z. T. schon ganz frei, z. T. findet sich aber auch in Kupffer'schen Sternzellen noch Thorium, die Glisson'sche Kapsel zeigt keine wesentlichen zelligen Reaktionen (Abb. 7). Nekroseherde werden in der Leber nicht beobachtet, auch eine sichere Bindegewebsvermehrung ist nicht vorhanden. Nur an ganz vereinzelten Stellen finden sich kleine Narbenherde, in denen gehäuft Thorium abgelagert ist.

Milz: das Thorium liegt in ungeheuren Massen, die Pulpa geradezu ersetzend, in grossen Schollen und Klumpen beisammen. Auch im lymphatischen Gewebe findet sich Thorium eingelagert. In diesem Falle ist eine Reaktion von seiten der Milz recht auffällig: Es finden sich nämlich an die Thorotrastmassen angelagert hie und da Kernhäufungen, sodass riesenzellartige Bilder entstehen, und zwar finden sich die Kerne halbmondförmig um die Thorotrastmassen herum gelagert. Die Kerne sind sehr stark basophil, man sieht manchmal ganze Kernzeilen hintereinander. Die Pulpa ist im ganzen zellarm, sie enthält viele Einzelzellen die Thorotrast gespeichert haben.

Lunge: keine Pneumonie, in den Interalveolarsepten spärliche thorotrastgespeicherte Zellen.

Niere: mässig blutreich, in den Glomeruli ganz vereinzelt thorotrastgespeicherte Schlingenzellen.

Nebenniere: ganz vereinzelt thorotrastgespeicherte, mesenchymale Zellen.

Kaninchen G 6, weiblich, 3170 gr., grau.

In vier Malen mit Abständen von 5 zu 5 Tagen subk. Sensibilisierung des Tieres mit je 2 ccm Pferdeserum. Das Tier zeigt ständige, beträchtliche Gewichtszunahme (Gravidität). Am 11. 2. 32. Erfolgsinjektion mit 2 ccm Pferdeserum. Es entwickelt sich ein typisches Arthus-Phänomen mit Bildung eines Schorfs, der sich rasch zu lösen beginnt. 17. 2. 32. Gewicht 3350 gr. abends intravenöse Injektion von 8 ccm Thorotrast in die Ohrvene. Am folgenden Morgen wird das Tier tot im Stall gefunden mit einem Wurf von 12 Jungen, vollständig ausgeblutet.

Sektionsbefund:

Völlige Ausblutung. Erschlaffung des Herzens, das mit wässerigem Blut gefüllt ist. Leber: blass, mit fleckiggelben Herden. Milz: blassrosa, weich. In beiden Uterushörnern Blutcoagula und flüssiges, dünnes Blut, das sich aus den Genitalien entleert. Im linken Uterushorn ein Foetus mit haftender Placenta, eine Placenta in einer Blutlache im Stalle, die anderen im Magen des Tiers, z. T. angedaut.

Mikroskopischer Befund:

Leber: Das Thorotrast ist ganz diffus in feinkörniger Speicherung in den Kupffer'schen Sternzellen verteilt und liegt so gut wie ganz phagozytiert in Zellen. Die Verteilung des Thorium in der Leber ist eine ausserordentlich diffuse, und nirgends finden sich die herdförmigen Häufungen, wie wir sie bei den vorigen Tieren gesehen haben. Die Leber zeigt starke, herdförmige, mitteltropfige Verfettung, keine Nekrosen.

Milz: ganz überfüllt mit Thorium, vor allem auch verglichen mit der Leber. Hier findet sich die Hauptmasse des Thoriums, sodass die Pulpa ganz durchsetzt und überschwemmt ist mit Thoriummassen. Im lymphatischen Gewebe nur vereinzelte Zellen mit Thorium. In der Pulpa ist das Thorium z. T. bereits sicher phagozytiert. Die Pulpa ist durch die Thoriummassen geradezu zerstört und ausserordentlich zellarm.

Lunge: Lungenarterien stark kontrahiert, in den Interalveolarsepten z. T. Thorium in feinen Tröpfchen, das hie und da phagozytiert ist.

Die *Niere* enthält ebenfalls Thorium in den Glomeruli, und

zwar ziemlich reichlich in Form kleinerer und grösserer, hyaliner Tropfen.

Nebenniere: nur ganz vereinzelt in den Interstitien Thorium.

Placenta: Die mütterlichen Bluträume sind z. T. geradezu vollkommen verstopft mit dem massig vorhandenen Thorotrast, während die foetalen Bluträume frei sind (Abb. 10).

Wir haben dann weiterhin von den *Blutgerinnseln,* die wir röntgenologisch aufgenommen haben, Teile eingebettet und geschnitten und finden auch in diesen Thorotrast in grossen Massen unregelmässig verteilt.

Die *Röntgenaufnahme* am toten Tier zeigt eine graue Verschattung der Lungenfelder, einen blassen, in der Zwerchfellkuppe zusammengedrängten, diffusgrauen Leberschatten. Der Milzschatten am unteren Rand der 12. Rippe ist scharf begrenzt, hart; rechts davon gegen die Wirbelsäule zu eine rundliche Verschattung, unmittelbar daneben das Skelett eines Foetus erkennbar (Abb. 8).

Einzelaufnahmen von Organen: die Placenten zeigen sämtlich ganz ausgesprochene dichte Verschattung, und zwar vor allen Dingen in der Peripherie der Placenta (Abb. 9). Die Blutgerinnsel aus den Uterushörnern weisen gleichfalls streifenförmige Verschattungen auf.

Kaninchen G 7: weiblich, 3240 gr., schwarzweiss.

5malige Sensibilisierung mit 2 ccm Pferdeserum s. c. Nach der 5. Injektion, links typisches Arthus-Phänomen mit dunkelrotverfärbtem Nekroseherd. 17. 2. 32. 8 ccm Thorotrast in die Ohrvene, das Tier erholt sich nur sehr langsam. 18. 2. 32. 2 ccm Pferdeserum s. c. rechts, anschliessend typisches Arthus-Phänomen, weniger ausgedehnt. 5 Tage später wird das Tier morgens tot im Stall gefunden.

Sektionsbefund:

Rechtsseitiges Empyem, Bronchopneumonien der Lungen. Die Leber ist gross, blut- und saftreich, mit einzelnen gelben Herden. Milz: vergrössert, blut- und saftreich, Kapsel straff gespannt. Pulpa erweicht, lässt sich abstreifen. Die Injektionsstellen der Haut zeigen das typische Bild der lokalen Anaphylaxie.

Mikroskopischer Befund:

Leber: zentrale Bezirke stark aufgelockert, intensiv verfettet. Z. T. ausgesprochene Nekroseherde von Leberzellen, im Bereich solcher Herde massenhafte Ansammlung von Thorotrast. Die Leberzellen gehen in diesen Herden fettig zugrunde. Die Verteilung des Thorotrast ist eine sehr unregelmässige, und es beginnt bereits eine Häufung in der Umgebung der Zentralvenen und der Glisson'schen Kapsel. Die Häufung ist ziemlich ausgesprochen in der Umgebung der Zentralvene, während sie in der Umgebung der Glisson'schen Kapsel noch zurücktritt. In einzelnen Lebervenen finden sich Zellen, und zwar ziemlich reichlich, die mit Thorotrast beladen sind und denen man gelegentlich in Lungenarterienästen wieder begegnet.

Die *Milz* zeigt dichteste Durchsetzung der Pulpa von groben Thoriummassen, die die Pulpa ganz auseinander gedrängt haben. Auch die Lymphfollikel sind bereits mit Thorium durchsetzt, wenn auch nicht so stark.

Lungen: fleckiges Oedem und herdförmige Bronchopneumonien mit fibrinöser Pleuritis. In den Interstitien mässig reichlich thoriumgespeicherte Zellen, nirgends besonders gehäuft.

In der *Niere* äusserst spärlich Thorotrast, ebenso in den *Nebennieren.*

Röntgenbild:

Lungenfelder frei. Leberschatten diffus grau. Milzschatten in Aufsicht stark verkürzt, unscharf, diffus grau.

Bei *Kaninchen G 8 und G 9* wurde eine Sensibilisierung für das Arthus'sche Phänomen durchgeführt und dann bei der Erfolgsinjektion gleichzeitig 2 ccm Pferdeserum und 2 ccm Thorotrast s. c. injiziert. Der Versuch sollte lediglich alle Möglichkeiten der Thorotrastanwendung erschöpfen, und es braucht auf die Details nicht näher eingegangen zu werden, da in beiden Fällen ein typisches Arthus'sches Phänomen, wenn auch nicht von sehr grosser Ausdehnung auftrat.

Zwei weitere *Kaninchen, G 10* und *G 11,* wurden intravenös intensiv mit Thorotrast gespeichert und dann weiterhin mit Thorotrast und Pferdeserum subkutan gespritzt. Nach mehreren

Serumgaben (im Anschluss an die 5. Injektion) trat das typische Arthus-Phänomen auf. Die beiden Tiere sind noch am Leben und sollen solange als möglich am Leben erhalten werden, damit wir Spätveränderungen durch das Thorium untersuchen können.

Es mag noch hinzugefügt werden, dass wir bei Versuchstieren, die *nur* subkutan Thorotrast erhalten haben, in der Milz einzelne thorotrastgespeicherte Zellen fanden, die also offenbar aus dem Herd abgewandert und durch den Blutweg in die Milz gelangt sind.

Einer besonderen Behandlung bedarf ein weiteres Tier, das wir zum Schluss anführen, weil es insofern aus dem Rahmen herausfällt, als es als einziges der im Versuch verwendeten Kaninchen eine ausgedehnte Coccidiose aufwies.

Kaninchen G 4, weiblich, 2470 gr., grau.

21. 1. 32. 10 ccm Thorotrast intravenös. Das Tier ist auffallend stark mitgenommen, schlaff und matt, bewegt sich kaum von der Stelle, frisst und trinkt nicht. 22. 1. 32. Morgens auffallend bewegungsarm, liegt 2 Stunden später tot im Stall.

Sektionsbefund:

Ausgedehnte Coccidiose. Netz: gross, ziemlich fettreich. Blutungen an mehreren Stellen der Darmwand, grosse Blutungen im Bereich des Netzes. Haemorrhagische Infarkte der Lungen. Oberflächliche Blutungen in Epicard und Magenwand. Leber: fest, auf Schnitt trocken, wenig flüssiges Blut. Die Darmwandblutungen sind in der Appendixgegend am stärksten ausgedehnt, aber auch reichlich in Dünndarm- und Dickdarmschlingen.

Mikroskopischer Befund:

Leber: auffallend fleckig, die Interstitien sehr zellreich. Das Thorium liegt sehr diffus verteilt in den Kapillaren, z. T. bereits phagozytiert, nirgends sonderlich gehäuft. Unregelmässig eingesprengt finden sich ganz frische Leberteile ohne zellige Infiltration. Ausser diesen reaktionslosen Nekrosen trifft man aber nicht selten auf Nekroseherde, die auf das Dichteste von Leukozyten, und zwar überwiegend pseudoeosinophilen und eosinophilen durchsetzt sind. Die letzteren Herde sind eher arm an Thorotrast.

Die *Milz* zeigt ein Bild, das bis zu einem gewissen Grad an

eine schwere Pulpaamyloidose erinnert. Die Pulpa ist ganz auseinander gedrängt durch die ungeheuren Massen von scholligem Thorium. Sie erscheint deshalb zellarm. Dazwischen tritt ziemlich deutlich der follikuläre Apparat hervor, der im ganzen aber spärlich ist und nur hie und da Thorotrast enthält. Ausserdem finden sich kleine, abszessartige Leukozytenanhäufungen in der Milz, wiederum mit pseudoeosinphilen Leukozyten.

In der *Lunge* unregelmässig durchblutete Bezirke, z. T. hämorrhagisch eitrige Bronchopneumonien; auch in den Bronchien Leukozyten; überwiegend handelt es sich aber um Blutungsherde ohne entzündliche Beimengungen. Thorium findet sich in der Lunge ziemlich reichlich, und zwar auch sehr deutlich im Bereich der durchbluteten Bezirke innerhalb der Alveolen in Form von feineren und gröberen Tröpfchen.

Appendix: In der Gegend der Blutungen finden sich in grossen Massen Thorotrastschollen und -Haufen, teils frei im Gewebe, teils beginnend phagozytiert. Das wiederholt sich an allen *Blutungsstellen,* die wir beobachtet haben.

Da es uns darauf ankam, mit Sicherheit nachzuweisen, ob in den Blutungsherden Thorium vorhanden ist oder nicht, haben wir die spektrographische Untersuchung einiger solcher Herde *(W. Gerlach)* durchgeführt. Die Untersuchung ergab eindeutig die Anwesenheit von Thorium, und zwar fanden sich die Linien bei 4019 sowie 2832/37 A.

Die *Röntgenaufnahme* am 22. 1. 32 ergibt ein diffusgraues Lungenbild. Unterhalb des Zwerchfells ausgedehnte Verschattung der Leber; sie ist von halbmondförmiger Begrenzung und zeigt neben dicht infiltrierten Partien hellere Bezirke, im Bereich derer die Läppchenzeichnung der Leber deutlich erkennbar ist. Milzschatten sehr hart, scharf begrenzt, gross. Links die Nierenkontur als zarte Verschattung kenntlich. Daneben finden sich in der Bauchhöhle noch einige unregelmässig begrenzte Verschattungen. Die Röntgenaufnahmen einzelner Organstücke beispielsweise des Appendix, des Netzes und von Darmteilen (Abb. 11) ergibt im Bereich der Blutungen eine ganz deutliche, feinverteilte, fleckige Verschattung, die insbesondere auf Grund der spektrographischen Feststellung mit Sicherheit als Thoriumverschattung gedeutet werden kann.

III. — ERGEBNIS DER ANAPHYLAXIEVERSUCHE.

Die Anaphylaxieversuche beim Meerschweinchen wurden zunächst häufig dadurch gestört, dass die Tiere offenbar gegenüber dem Thorotrast empfindlicher sind als beispielsweise Kaninchen. Dabei ist zu berücksichtigen, dass wir das Thorium hoch, z. T. sogar überdosiert haben. Trotzdem sind wir aber in der Lage, wie aus den obenangeführten Protokollen hervorgeht, die Frage, ob der Mechanismus der Anaphylaxie durch die Thoriumspeicherung in Milz und Leber gestört wird, ganz eindeutig zu entscheiden.

Sensibilisierte man Meerschweinchen für den klassischen anaphylaktischen Versuch und injizierte ihnen zur Zeit der Sensibilisierung Thorotrast intravenös in einer Menge, dass Milz und Leber röntgenologisch deutlich gespeichert waren, *so trat trotzdem bei Einführung des Antigens 21 Tage nach der Sensibilisierung der tötliche, anaphylaktische Shock ein.* Der Shock war in unserem Falle vielleicht nicht blitzartig tötlich; doch kommen solche Abweichungen ja auch ohne irgendeine Begründung beim Meerschweinchen gelegentlich vor. Immerhin ist das Meerschweinchen G 5 innerhalb von 2,5 Minuten im anaphylaktischen Shock zugrunde gegangen. Der Sektionsbefund war ebenfalls der typische beim anaphylaktischen Shock: Eine allerstärkste Lungenblähung, hie und da ein paar feine herdförmige Blutungen.

Wir haben dann weiter den Versuch gemacht, Meerschweinchen für den klassischen anaphylaktischen Shock zu sensibilisieren und das Thorotrast einige Stunden vor der Erfolgsinjektion am Ende der Sensibilisierungsperiode zu injizieren. *Auch bei dieser Versuchsanordnung erfolgte der Tod im typischen anaphylaktischen Shock nach etwa 1,5 Minuten.* Wir können also

ohne weiteres sagen, dass der Mechanismus der Anaphylaxie durch die Injektion von Thorotrast in keiner Weise beeinflusst wird.

Bei unseren Kaninchenversuchen haben wir dann die Frage des Zustandekommens der lokalen Anaphylaxie verfolgt. Die Anordnung war die von *Arthus* angegebene, d. h. es fand eine mehrmalige, subkutane Sensibilisierung statt, die gewöhnlich nach 4—5 Injektionen zum Auftreten der lokalen anaphylaktischen Reaktion des sog. *Arthus*'schen Phänomen, führt. Auch bei diesen Tieren haben wir verschiedene Modifikationen der Thoriumanwendung durchgeführt. So gaben wir bei einem Teil der Tiere das Thorium in überwiegender Menge gleich zu Beginn des Versuchs und setzten erst dann, etwa eine Woche nach dem Thorium, mit der subkutanen Sensibilisierung ein, wobei die Tiere zu möglichster Speicherung gleichzeitig mit der subkutanen Sensibilisierung auch noch Thorium intravenös erhielten, so dass sie durchweg etwa 15—18 ccm Thorotrast erhalten haben. Wendet man den eben geschilderten Modus der Speicherung an, so tritt das typische *Arthus*'sche Phänomen sowohl an der Seite, an der regelmässig injiziert wurde, als auch an der vorher nicht behandelten Rückenseite auf.

Wurde die Versuchsanordnung dahin geändert, dass Tiere nach dem *Arthus*'schen Schema sensibilisiert wurden, und wurde die Thorotrastinjektion erst gleichzeitig mit der Erfolgsinjektion intravenös gemacht, so kam, wie wir feststellen konnten, gleichfalls das Arthus-Phänomen zustande, vielleicht etwas abgeschwächt gegenüber dem üblichen, jedoch nicht ausserhalb der Schwankungen, wie man sie auch bei nicht thoriumbehandelten Tieren findet.

Auch die Versuche, die wir mit subkutaner Anwendung von Thorium bei thorotrastgespeicherten und nichtgespeicherten Tieren ausgeführt haben, liessen keinerlei Unterschied im Auftreten der lokalen anaphylaktischen Reaktion erkennen.

Zusammenfassend kann also gesagt werden, *dass weder die allgemeine Anaphylaxie noch die lokale Anaphylaxie durch Thoriumspeicherung von Milz und Leber beeinflusst wird. Weder zeitlich noch in bezug auf die Intensität haben sich irgendwelche Unterschiede gegenüber Vergleichstieren ergeben.*

IV. — BESPRECHUNG DER THORIUMSCHÄDIGUNGEN.

a) *Allgemeine Schädigungen durch Thorium.*

Bei unseren zahlreichen Meerschweinchen- und Kaninchenversuchen haben wir eine ganze Reihe von Schädigungen gesehen, die z. T. lokale Schädigungen der Organe, z. T. allgemeine Beeinflussungen des Organismus darstellen. Die letzteren sollen zunächst besprochen werden.

Bei unseren *Meerschweinchenversuchen* zeigte sich zunächst einmal, dass dieses Tier offenbar gegenüber dem Thorotrast empfindlicher ist als das Kaninchen, wenn wir auch in Betracht ziehen, dass wir im Anfang die Injektionstechnik nicht in dem Masse beherrschten, dass unglückliche Zufälle ausgeschlossen werden konnten. Wir haben festgestellt, dass die Grenze der Thorotrastquantität, die vom Meerschweinchen vertragen wird, etwa bei 2 ccm auf 1 kg Körpergewicht liegt. Geringe Ueberschreitungen dieser Grenze machen bereits schwere allgemeine Erscheinungen bei den Tieren und sind unter Umständen tötlich.

Abgesehen von der *Dosis* ist das *Tempo der Injektion* zu berücksichtigen. Beim Einspritzen in die freigelegte Vena jugularis beim Meerschweinchen muss man so langsam als irgend möglich die Injektion vornehmen. Man bekommt bei grossen Dosen und zu rascher Injektion, wie aus unseren Versuchsprotokollen hervorgeht, sonst leicht akute Todesfälle, bei welchen das Tier röntgenologisch und histologisch vor allem eine dichteste Lungenembolie mit Thorium erkennen lässt. Wir sahen bei Injektion unter zu starkem Druck dann weiterhin noch retro-

grade Embolien der Lebervenen, der Vena cava inferior bis in die Femorales hinein; doch kann darüber kein Zweifel sein, dass es sich dabei um Schädigungen durch unzweckmässige Versuchsanordnung handelt. Trotzdem wird man die Kreislaufverhältnisse der Lungen und den Zustand des Herzens immer berücksichtigen müssen, da selbstverständlich bei der intravenösen Injektion das Thorium durch den Lungenkreislauf in den Körperkreislauf durchgepresst werden muss. Trotz allem bleibt aber die Tatsache bestehen, dass das *Meerschweinchen*, das nach den Angaben der Literatur überhaupt bisher selten zu Thoriumversuchen verwendet wurde, *offenbar empfindlicher* ist, *als* das *Kaninchen;* denn bei unseren gleichzeitig laufenden Kaninchenversuchen haben wir niemals Todesfälle auch bei hoher Dosierung erlebt. Dagegen zeigten die *Kaninchen* im Anschluss an die Thoriuminjektion *Störungen ihres Allgemeinbefindens,* die ganz ausgesprochen und deutlich waren und die sich in apathischem Wesen, mehr oder weniger schwerer Appetitlosigkeit, vorübergehender Körpergewichtsabnahme äusserten. Also auch bei den Dosen, die auf die Dauer anstandslos vertragen werden, schliessen sich allgemeine Symptome der Schädigung an die Injektion an.

Von besonderer Bedeutung aber scheinen uns diejenigen allgemeinen Schädigungen, die wir auf das Thorotrast beziehen müssen und die sich in einer besonderen *Widerstandsunfähigkeit der Tiere gegenüber Spontaninfekten, gegenüber anaphylaktischen Leistungen* zeigen. Dafür haben wir eine ganze Reihe von Beispielen bei unseren Versuchen.

Zunächst einmal sind bei den Meerschweinchen diejenigen Tiere, die Thorotrast und Serum gleichzeitig intravenös erhielten, nicht unmittelbar nach der Injektion zugrunde gegangen, sondern ein Teil von ihnen starb ein bzw. mehrere Tage nach der Injektion des Thorium, ohne dass nunmehr noch eine Lungenembolie vorgelegen hätte. Bei einem dieser Tiere, das 3 Tage nach der Injektion tot im Stall gefunden wurde, lagen herdförmige Lungenveränderungen vor, die sich aber mikroskopisch nicht als Pneumonie, sondern als *Zirkulationsstörungen* herdförmiger Art herausstellten. Bei einem anderen Tier erfolgte der Tod spontan 6 Tage nach der Sensibilisierung und der Thorotrastinjektion, und es waren makroskopisch bei diesem Tier be-

reits eigentümliche Leberveränderungen zu erkennen. Auf diese Befunde wird aber bei Besprechung der speziellen Organschädigungen noch eingegangen werden müssen. Das gleiche gilt von Tieren, die sensibilisiert wurden, Thorotrast erhielten und erst nach längerer Zeit, das eine 11, das andere 12 Wochen nach der Thorotrastinjektion zugrunde gegangen sind.

Nicht nur bei den Meerschweinchen, sondern auch bei den Kaninchen haben wir diese ausgesprochene Hinfälligkeit bemerkt. Bei den Kaninchen äusserte sie sich in einem Fall bei einem Tier, das etwa ¾ Jahre nach der Thorotrastspeicherung probelaparatomiert wurde, in einer hochgradigen Empfindlichkeit gegenüber der Narkose. Obwohl die Narkose oberflächlich, die Operation ganz kurz war, ging das Tier doch wenige Stunden später zugrunde, ohne dass überhaupt in der Bauchhöhle irgendetwas gemacht worden wäre. Wir haben dann weiter aber festgestellt, dass eine ganz ungewöhnlich grosse Zahl von Tieren im Anschluss an das Auftreten des Arthus-Phänomen zugrunde gegangen ist: Das muss als ganz ungewöhnlich bezeichnet werden. Wohl kommt es vor, dass nach den lokalanaphylaktischen Versuchen die Tiere an einer allmählich zunehmenden Kachexie zugrunde gehen; es ist aber entschieden eine Ausnahme, dass Tiere, wie es bei uns mehrfach zur Beobachtung kam, unmittelbar im Anschluss, nur wenige Tage nach Auftreten des *Arthus*'schen Phänomens, zugrunde gegangen sind. Dabei haben wir Todesfälle erlebt, sowohl wenn das Thorium zu Anfang der Sensibilisierung als am Ende gegeben wurde. Das würde also bedeuten, dass die Tiere durch das Thorium gegenüber irgendwelchen Anforderungen an den Körper empfindlicher werden, und es würde weiter bedeuten, dass, wenn irgendwelche Reaktionsleistungen beträchtlicher Art vorangegangen sind, das Thorium erheblich schlechter vertragen wird.

b) *Organschädigungen durch Thorium.*

Unter den Organschädigungen sind an erster Stelle diejenigen an Milz und Leber zu besprechen.

Wenn man bei einer grösseren Anzahl von Versuchstieren,

und zwar sowohl beim Meerschweinchen als besonders beim Kaninchen, systematisch in verschiedenen Zeitabschnitten das histologische Bild der *Milz* verfolgt, so ergibt sich in dieser Milz ein Zustand, den man am besten mit dem Zustand bei einer Milzamyloidose vergleichen kann. Das ganze Organ, zunächst die Pulpa, ist angefüllt mit den Thorotrastmassen, die, anfänglich in Zellen gespeichert und mehr diffus zerstreut, später nach Untergang der Zellen wieder frei geworden, verklumpt in der Pulpa liegen bleiben und offenbar überhaupt nicht ausgeschieden werden. Dabei möchten wir es — darauf kommen wir bei der Besprechung unserer Leberfunde noch einmal zurück — nicht für ausgeschlossen halten, dass nach und nach in dem Körper eine Thoriumwanderung stattfindet, die zu einer gewissen Entlastung der Leber und zu einer stärkeren Belastung der Milz führt. Die Milzpulpa geht bei dieser starken Überfüllung nach und nach völlig zugrunde. Während zunächst die Milzen vergrössert sind, auch im Röntgenbild eine beträchtliche Vergrösserung des Milzschattens erkennen lassen, werden die Milzen nach und nach kleiner und im Röntgenbild dichter. Dieses Kleinerwerden beruht auf der Tatsache der *Atrophie der Pulpa;* es ist gar kein Zweifel, dass die Pulpa, etwa wie bei der Amyloidose, druckatrophisch zugrunde geht. Auch der Follikelapparat wird nach und nach beträchtlich geringer. Während das Thorotrast in der Milz *zunächst* nicht in Follikel eindringt, sondern in der Peripherie der Follikel in grossen Massen abgelagert wird, ändert sich dieses Bild im Laufe der auf die Thorotrastspeicherung folgenden Monate. Unmittelbar nach der Injektion sind die Malpighi'schen Körperchen der Milz durchsetzt mit granulierten Leukozyten, während in den späteren Stadien die Lymphozyten ganz im Vordergrund stehen. Man sieht, besonders bei Kaninchen, die einige Monate nach der Thorotrastinjektion untersucht wurden, dass auch die Follikel ausgesprochen atrophisch und von Thorotrastmassen durchsetzt sind.

Dasjenige Organ, welches fernerhin die intensivsten Schädigungen aufweist, ist die *Leber*, und zwar haben wir Leberschädigungen sowohl beim Meerschweinchen als beim Kaninchen gefunden, Leberschädigungen, die wir als typisch ansprechen und die wir unmittelbar auf die Wirkung des Thorotrast, wenn auch

auf dem Umweg über Zirkulationsstörungen, beziehen. Es handelt sich um *herdförmig isolierte,* oft mehr im Läppchenzentrum aber durchaus nicht immer dort gelegene *Lebernekrosen,* die entweder sehr rasch, schlagartig einsetzen und dann gewöhnlich fettfrei sind, oder die allmählich zustande kommen und dann unter dem Bild einer fettigen Entartung zum Tod der betreffenden Leberzellen führen. Man findet regelmässig im Bereich solcher Leberzellnekrosen die Kapillargebiete verstopft mit Thorotrast, und dieses Überwiegen des Thorotrast an solchen Stellen wird um so deutlicher, je weiter der Untergang und der Abtransport der zugrunde gegangenen Leberzellen gediehen ist. Man findet dann, wie wir das mehrfach beschrieben haben, isolierte, unregelmässig in das Parenchym eingestreute Herde ohne Leberzellen mit massenhaft abgelagertem Thorotrast, und zwischen den Thorotrastmassen die etwas erweiterten, nunmehr blutgefüllten Kapillaren. Bei Stadien, 6—9 Monate nach der Thoriuminjektion, zeigen solche Herde vermehrtes Bindegewebe, Narbenbildung, wenn auch nicht in besonders hohem Masse. Die zelligen Reaktionen sind bei diesen Herden auch im frischen Stadium ausserordentlich gering, und es waren beispielsweise bei einem Tier, welches an einer schweren Coccidiose litt, in der Leber die auf das Thorium zu beziehenden Herde von denen zu unterscheiden möglich, die auf die Coccidiose zu beziehen waren. In den letzten: Massenhafte Leukozyten, Pseudoeosinophile und echte Eosinophile, während bei den Thoriumnekrosen nur ganz geringe Wucherung der ortsständigen Zellen zur Beobachtung kam. Die Konstanz der Entwicklung der Leberherde bis zu dem gruppenweisen Zelluntergang ist eine so grosse, dass wir berechtigt sind, sie auf das Thorium zurückzuführen.

Die Leber ist dann weiterhin noch bemerkenswert bezüglich der *Verteilung des Thorotrast.* Die Verteilung *ändert sich im Laufe der Monate* ganz grundlegend. Während man *unmittelbar nach der Thorotrastinjektion* das Material ganz *diffus verteilt* in feinsten Tropfen gespeichert, in Sternzellen und weniger in Kapillarendothelien phagozytiert findet, so dass es manchmal schwer ist, es aufzufinden, kommt im Lauf der Zeit eine Verschiebung der Thorotrastmassen zustande, es kommt zu Häufungen, in bestimmten Gebieten der Leber, bzw. der Leber-

läppchen. Wir haben den Eindruck, als ob das Thorotrast sich nach Herauslösen der beladenen Kupffer'schen Sternzellen in Richtung auf die Lebervenen hinbewegt und zu einem Teil dort wieder von dem Blutkreislauf erfasst, in den grossen Kreislauf transportiert und nun erneut abgelagert wird. Diese erneute Ablagerung findet, wie aus dem *Spätstadium* mehrere Monate nach der Injektion hervorgeht, aber ganz überwiegend *im periportalen Kapillargebiet der Leber* statt. Man sieht Stadien, in denen die zusammengesinterten, und oft aus den Zellen wieder frei gewordenen Thoriummassen in der Umgebung der Zentralvenen gehäuft sind und einige Monate später vor allen Dingen in der Umgebung des periportalen Bindegewebes auftreten. Unterstützt wird diese, unsere Auffassung der Thorotrastwanderung auch durch die Tatsache, dass wir in manchen Stadien thorotrastgespeicherte Zellen in erhöhtem Mass in den Lungengefässen und Kapillaren nachweisen können, von denen wir annehmen, dass sie durch den Kapillarkreislauf der Lungen wieder in den grossen Körperkreislauf gelangen.

Wir haben dann weiterhin noch ein paar spezielle Befunde zu besprechen, die sich auf *schwangere Tiere* beziehen.

Bei einem Tier KG 6 stellten wir während des Versuchs eine starke, regelmässige Gewichtszunahme fest, die wir auf eine Gravidität bezogen. Bei diesem Tier trat nach 4 subkutanen Serum-Injektionen eine typische, hyperergische Reaktion der Haut auf; die Nekrose demarkierte sich sehr rasch, der nekrotische Schorf begann sich zu lösen. Eine Woche nach Auftreten des Arthus-Phänomens gaben wir dem Tier erstmalig intravenös 8 ccm Thorotrast in die Ohrvene. Am nächsten Vormittag lag das Tier tot im Stall, völlig ausgeblutet, mit einem Wurf von 12 Jungen. Es kann gar kein Zweifel sein, dass das Tier an den Folgen der Thorotrastinjektion zugrunde gegangen ist. Wenn wir auch nur einen Fall dieser Art beobachtet haben, so genügt er doch zu zeigen, *dass die Injektion der Placenta durch das Thorium lebensgefährlich sein kann und den Tod des Tieres hervorzurufen vermag.* Diese Annahme der unmittelbaren Abhängigkeit des Todes von der Thorotrastinjektion wird unterstützt einmal durch die Tatsache, dass ein Spontanverbluten unter der Geburt beim Kaninchen sicherlich zu den allergrössten Seltenheiten gehört.

Das Wesentliche sehen wir aber in dem histologischen Befund und in dem Ergebnis unserer Röntgen- und spektrographischen Untersuchungen. Es hat sich nämlich gezeigt, dass die mütterlichen Bluträume eine dichte und gleichmässige Embolie der Placentargefässe aufwiesen; diese Embolie war eine so massenhafte und die Gefässe so weit ausfüllende, dass es kaum vorstellbar ist, dass an die kindlichen Zotten genügende Mengen von Sauerstoff herangebracht werden konnte. Es besteht deshalb ohne weiteres die Annahme zu Recht, dass es zu einer *vorzeitigen Placentarlösung* und zu einer Blutung aus den Placentargefässen kam, aus welchen dann die Thorotrastmassen ausgeschwemmt wurden. Auch für dieses Ausschwemmen der Thorotrastmassen haben wir den Beweis, da wir das Thorotrast mikroskopisch, röntgenologisch und spektrographisch in den Blutgerinnseln, die sich im Uterus fanden, in grosser Menge nachweisen konnten. Die Foeten waren völlig frei von Thorotrast. Wir glauben also sagen zu können, dass das Thorotrast beim schwangeren Kaninchen zu Fehlgeburt und tötlicher Verblutung führen kann.

Des weiteren sind noch zu erwähnen Befunde, die wir *bei einem coccidiosekranken Tier* erhoben haben, und denen selbstverständlich doch in bezug auf die Thoriumwirkung eine grosse Bedeutung zukommt; denn hier wurde ja das Thorium bei einem Tier angewendet, welches krank, und zwar leber- und darmkrank gewesen ist. Das Tier ist schon ein Tag nach der Thoriuminjektion, und zwar als einziges unter den Kaninchen, tot im Stalle aufgefunden worden. Bei der Sektion fand sich eine schwere Coccidiose. Das Tier zeigte ausserdem eine Reihe von frischen Veränderungen, unter denen vor allen Dingen *Blutungen im Bereich der Darmwänd, und* zwar sowohl an Appendix, Dünndarm und Dickdarm als auch Blutungen im Bereich *des Netzes* zu beobachten waren. Auch diese Blutungen müssen unbedingt als Folge der Thorotrastinjektion und dadurch bedingter Gefässschädigungen bei einem kranken Tier aufgefasst werden; denn wir konnten im Bereich der Blutungsherde sowohl röntgenologisch als spektrographisch das Thorium mit Sicherheit nachweisen.

Fassen wir noch einmal kurz zusammen, so ergibt sich also, dass wir *im Anschluss an Thoriuminjektion bei Meerschweinchen und Kaninchen Schädigungen verschiedenster Art und Schwere*

festgestellt haben. Diese betrafen entweder das *allgemeine* Befinden (es sei vielleicht hinzugefügt, dass nach unseren Erfahrungen schwarze Kaninchen gegenüber anders gefärbten, insbesondere gegenüber den grauen Tieren erheblich weniger empfindlich sind), *oder* es waren streng *lokalisierte* Gewebsschädigungen vor allem an Milz und Leber festzustellen. Auf Grund unserer Ausführungen müssen wir alle die beschriebenen Schädigungen auf das Thorotrast selbst beziehen.

V. — LITERATURBESPRECHUNG.

Wenden wir uns nun der Literatur zu, so sei auf die wichtigen Arbeiten vor allem von *Schittenhelm* und seinen Schülern von *Pfeiffer* und *Standenath*, *Bieling* und *Isaak*, von *Jancso* und *Kroo*, die sich sämtlich mit der Frage der Blockierung des Reticuloendothels und mit der Bildung von Antikörpern nach Blockierung befassen, nicht näher eingegangen.

Ueber Antikörperbildung bei Thorotrastspeicherung liegen bisher noch wenig Ergebnisse vor. Neben einer Reihe von Untersuchungen von *Hanke* wären zu nennen die Untersuchungen von *Randerath* und *Schlesinger*, die zeigten, dass mit Typhus vorbehandelte Kaninchen die gleichen Agglutinationstiter zeigen, sei es, dass die Tiere thorotrastgespeichert oder thoriumfrei waren. Es gelang jedoch andererseits *Hell*, ähnlich wie es *Bieling* und *Isaak* für Ferrihydroxyd und *Siegmund* für Tusche und Farbstoffe getan hatten, nachzuweisen, dass die Bildung von Hämolysinen zwar nicht gestört, aber bei bereits gebildeten Antikörpern durch nachfolgende Thorotrastgaben eine Abnahme derselben im Serum zu erreichen sei. Derselbe Verfasser *(Hell)* versuchte mit Thorium bei weissen Mäusen die Fütterungsinfektion durch Bac. enteritidis Breslau zu beeinflussen. Bei bereits bestehendem Infekt verzögerten anfangs intravenöse Thorotrastgaben den tötlichen Ausgang, während nach längerer, also abgeschlossener Speicherung die Abwehr bei Eintreten der Infektion eher

herabgesetzt schien. Bei Untersuchungen über die Beeinflussung der Pneumococceninfektion der Maus durch Thorotrast kam *Hell* zu entgegengesetzten Resultaten. Die Infektion verlief genau gleich an gespeicherten wie an ungespeicherten Tieren; eine Infektion während des Speicherungsvorganges wirkte besonders schädigend auf das Versuchstier.

Setzen wir unsere Ergebnisse mit der Literatur in Beziehung, so ist festzustellen, dass wir in der Bildung anaphylaktischer Antikörper eine Beeinflussung durch Thorotrast nicht feststellen konnten. Der anaphylaktische Shock beim Meerschweinchen, die lokale Anaphylaxie beim Kaninchen, treten in gleicher Weise wie bei Vergleichstieren auf, obwohl wir, wie oben angeführt wurde, das Thorotrast in hohen Dosen gaben, z. T. sogar sicherlich überdosiert hatten. Vielleicht ist es möglich, dass bei sorgfältiger quantitativer Abstufung bei der Erfolgsinjektion (vergl. *Händel* und *Malet)* das Resultat eine gewisse Abänderung erfahren könnte, dass eine geringfügige Beeinflussung der Antikörperbildung dabei herauskäme.

Wenn man die Arbeiten über Thoriumspeicherung durchsieht, welche sich mit der klinischen Anwendbarkeit befassen, so ist es erstaunlich, dass viele Autoren die Thorotrastdarstellung von Leber und Milz als vollkommen ungefährlich empfehlen, während andere offenbar die Möglichkeit von Schädigungen zunächst nicht ins Auge gefasst haben. Wir müssen uns aber dagegen wenden, dass das Thorotrast von *Held* und *Meese* geradezu als sicherste Methode zur Diagnosestellung bei Leberzirrhose empfohlen wird, obwohl doch aus ihren Mitteilungen hervorgeht, dass zwei ihrer Patienten im Anschluss an die Diagnosestellung durch geringfügige Infekte zugrunde gingen. Wir müssen auch auf Grund unserer Untersuchungen dringend davor warnen, die *Ehrhardt*'schen Versuche der Kontrastdarstellung von Placenten etwa auf den Menschen übertragen zu wollen.

Es ist kein Zweifel, dass wir in dem Thorotrast ein Mittel haben, bestimmte Fragen experimentell anzugehen: Die Tierversuche verschiedenster Autoren haben aber gezeigt, ebenso wie unsere eigenen, *dass das Thorotrast die wesentlichste Bedingung eines Diagnosticum nicht erfüllt, nämlich unbedingt unschädlich zu sein.* Dabei gehen wir heute noch gar nicht auf

die Fragen der Strahlenschädigung ein. Wir wollen nur hier schon betonen, dass die Untersuchung von thoriumgespeicherten Organen, die in liebenswürdiger Weise Herr Prof. Walter *Gerlach* im Physikalischen Institut in München vornahm, eine *deutliche Radioaktivität* ergab.

Wir wollen im Folgenden diejenigen Untersucher anführen, die gleich uns sichere, auf das Thorotrast zu beziehende Schädigungen festgestellt haben. Die wesentlichste Befürchtung, die eine Reihe von Autoren aussprachen, ist die, dass das Thorium liegen bleibt, nicht ausgeschieden wird und dass infolge der lange dauernden Ablagerung Schädigungen auftreten können (*Popper* und *Klein*, *Jaffé*, *Leipert*, *Eisler*, *Beutel*, *Kadrnka*). Auch auf die Möglichkeit der Schädigung durch Radioaktivität (Alpha- und Gammastrahlung) hatten *Weiser*, *Popper* und *Klein*, *Wichmann* und *Fricke* bereits hingewiesen. Dann sind uns eine Anzahl von Arbeiten als Bestätigung unserer Befunde wertvoll, die bestimmte Schädigungen durch Thorotrast feststellten. So konnten *Kadrnka*, *Wichmann* und *Fricke*, *Bucky* und *Leitner* in Uebereinstimmung mit uns bei einzelnen Kaninchen im Anschluss an Thorotrast Haemoglobinurie auftreten sehen, und wenn auch *Baumann* und *Schilling* ausser einer starken Schwellung der Kupffer'schen Sternzellen und der Reticulumzellen der Milz nach massigen Thorotrastgaben keine weiteren Veränderungen konstatieren konnten, so weisen doch schon *Kadrnka* und *Kadrnka* und *Rossier* auf schwerwiegende Schädigungen in *Milz, Leber* und *Nieren* hin. Wie wir gezeigt haben, kommt die Thorotrastspeicherung der Milz einige Monate nach der Speicherung einer völligen Ausschaltung und Vernichtung der Milz und zwar sowohl ihres lymphatischen Apparates als des Pulpaanteils gleich. Eine Reduktion des lymphatischen Gewebes sahen *Popper* und *Klein*, *Harris* und *William*. Schleimhautblutungen, wie wir sie bei einem unserer Tieren erlebten, sind auch von anderer Seite beschrieben. So wurden von *Randerath* bei der Sektion eines Carcinompatienten nach Thorotrast ausgedehnte Blutungen in Magen, Dünndarm- und Dickdarmwand beschrieben, die wir mit unseren identifizieren können. *Büngeler* und *Krautwig* sahen im Anschluss an eine Thoriuminjektion bei

gleichzeitig bestehender Reticuloendotheliose von Leber, Milz und Knochenmark eine Thrombosierung sämtlicher Milzvenen und Sinus mit Verblutung in die Bauchhöhle als Todesursache. Auch *Tripoli* und *von Haam* konstatierten bei ihren Versuchstieren toxische Haemorrhagien, Embolien und Nekrosen in der Milz.

Einen besonderen Wert müssen wir legen auf die Blutung und Verblutung eines schwangeren Tieres bei Darstellung der Placenta mit Thorotrast. Es kann bei der Ueberfüllung der mütterlichen Bluträume mit Thorotrast kein Zweifel sein, dass wir diese selbst für die Verblutung unter der Geburt verantwortlich machen müssen. Man wird uns entgegenhalten können, dass *Leitner* und *Ehrhardt* solche Zwischenfälle offenbar nicht bei der Darstellung der Placenten beobachtet haben; aber gerade in einem solchen Fall ist ein einziger Ausnahmefall von der grössten Bedeutung und *muss ganz entschieden davor warnen, das Thorotrast etwa in der menschlichen Gravidität zur Darstellung der Placenta anwenden zu wollen.*

Waren uns auf Grund unserer Ergebnisse schon die Mitteilungen über Veränderungen im Blutbild und Leberzellschädigungen *(Barbieri* und *Romaono)*, über Bindegewebswucherungen im lymphatischen Gewebe nach subkutaner Thorotrastapplikation *(Harris, William)* von Wichtigkeit, so war das in noch höherem Mass der Fall mit den Ergebnissen, wie sie von *Kadrnka* und *Rossier, Huguenin, Nemours* und *Albot* sowie weiterhin von *Anders* und *Leitner, Bucky* und *Leitner* mitgeteilt wurden. Sehen wir doch auch Lebernekrosen, beginnende Bindegewebsvermehrungen und darüber hinaus eine funktionelle Spätschädigung nach Thorium, die in grosser Labilität und Hinfälligkeit der Versuchstiere bei kleinsten Eingriffen zum Ausdruck kommt und wie wir sie ebenfalls bei unseren Tieren als Widerstandlosigkeit gegenüber geringfügigen Infektionen und operativen Eingriffen sehen.

Gestützt auf unsere Tierversuche und die gleichsinnigen Ergebnisse einer ganzen Anzahl anderer Untersucher, müssen wir die klinische Thorotrastanwendung zur Hepatolienographie als keineswegs unschädlich bezeichnen, und so wertvoll die Thorotrastspeicherung für experimentelle Fragen war und sein wird,

doch *die Anwendung des Thorotrast in der menschlichen Pathologie ganz entschieden ablehnen.* Das Thorotrast hat nicht die grundlegende Eigenschaft, die man von einem Diagnosticum verlangen muss, nämlich wirklich und unter allen Umständen unschädlich zu sein.



Abb. 1. — Meerschweinchen G 5. Milz: Die Follikel treten als weisse Körnchen hervor.

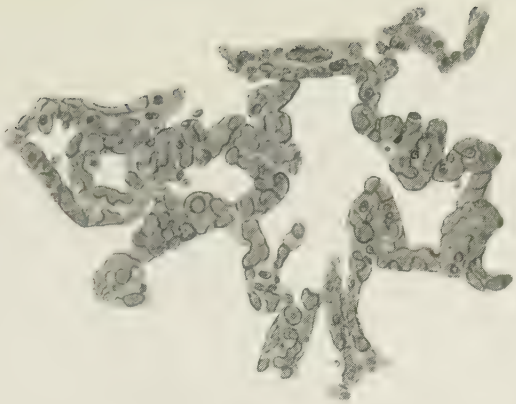

Abb. 2. — Meerschweinchen G 1. Lunge: Embolisierung der Lungenkapillaren mit Thor trast.

Abb. 3. — Meerschweinchen G 1. Thorotrastembolie der Lungen. Retrograde Embolie der Leber und Vena cava inferior.
a = Herz. b = Lungen. c = Leber. d = Niere. e = Gefässchatten (V. Cava) f = Venae femorales.

Abb. 4. — Meerschweinchen G 8. Felderung nur der Lungen-Unterlappen durch Thorotrast. Diffuser Leber-Milzschatten.



Abb. 5. — Meerschweinchen G 4. Leber: ausgedehnte, hauptsächlich zentrale Leberzellenekrose.



Abb. 6. — Kaninchen G 1. Leber.

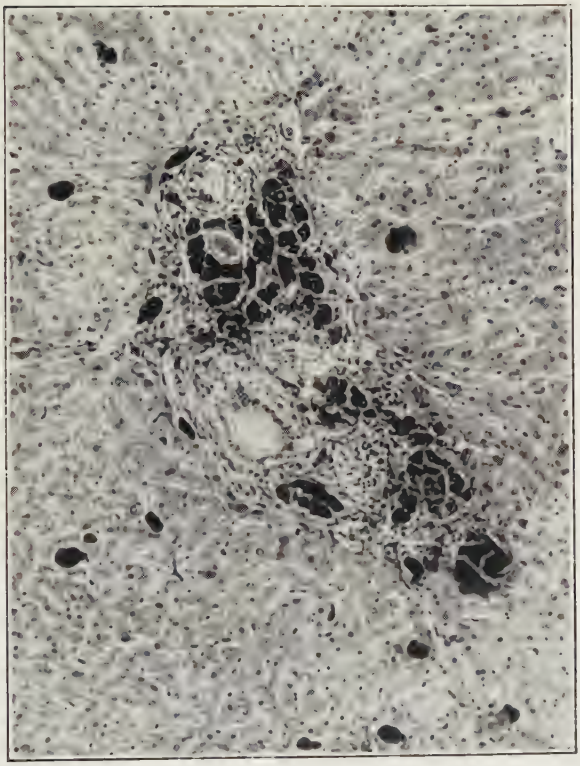

Abb. 7. — Kaninchen G 5. Leber: Die Thoriumablagerung findet sich vor allem im Gebiet der Glisson'schen Kapsel.

Abb. 8. — Kaninchen G 6. Gravides Tier. a = Leber, b = Milz. c = Foetus, d = Placentarschatten.

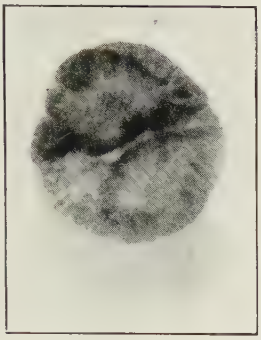

Abb. 9. — Kaninchen G 6. Placenta, mit Thorotrast gespeichert.

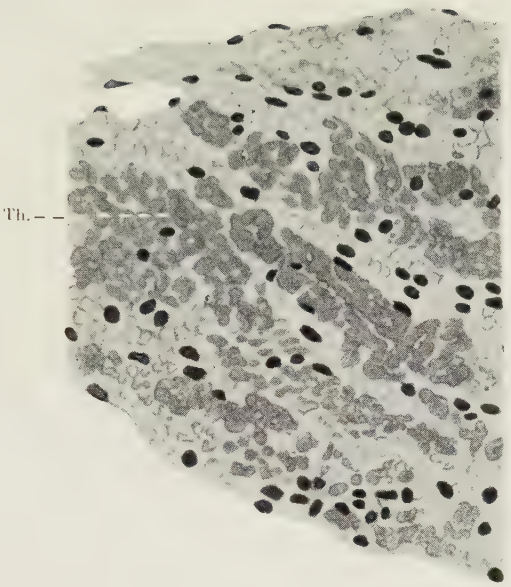

Abb. 10. — Kaninchen G 6. Placenta: Die mütterlichen Bluträume von Thorotrast erfüllt.

Abb. 11. — Kaninchen G 4. Darmwandblutungen durch Thorotrast (Appendix und Dünndarm).

LITERATURVERZEICHNIS.

Amorosi, O.: Alcuni rilievi clinici sull' epatosplenografia. Giorn. Clin. med. 13, 1932, S. 568 Ref.

Anders, H. E. u. Leitner, Z.: Über die röntgenologische Darstellung von Milz, Leber und Knochenmark durch Thoriumdioxyd und ihre histologischen Grundlagen. Klin. Wo. 1932, S. 1097.

Aschoff, L.: Das reticulo-endotheliale System. Erg. inn. Med. 26, 1924, S. 1.

Barbieri, D. e Romaono, U.: Studi sperimentali sul sistema reticoloendoteliale per mezzo di un sale di torio. Boll. Soc. otal. sper. 7, 1932, S. 585. Ref.

Bauke, E. E.: Milztumordiagnose vermittels des neuen Kontrastverfahrens nach Radt. D. Med. Wo. 1931, S. 1148.

Baumann, H. u. Schilling, C.: Zur Kontrastuntersuchung von Milz und Leber. Klin. Wo. 1931, S. 1249.

Baumann, H. u. Schilling, C.: Die Darstellbarkeit der Milz im Röntgenbild als Untersuchungsmethode für die Milzfunktion. Klin. Wo. 1932, S. 201.

Beutel, A.: Hepatolienographie. Med. Klin. 1932, S. 112.

Beutel, A.: Die röntgenologische Darstellung von Leber und Milz mittels Thorotrast. Fortschr. Röntgenstr. 46, 1932, S. 127.

Bieling, R. u. Isaac, S.: Experimentelle Untersuchungen über intravitale Hämolyse. Ztschr. f. ges. exp. Med. 28, 1922, S. 180.

Blühbaum, Th., Frik, K. u. Kalkbrenner, H.: Eine neue Anwendungsart der Kolloide in der Röntgendiagnostik. Fortschr. Röntgenstr. 37, 1928, S. 18.

Bucky, G. u. Leitner, Z.: Biologische Beobachtungen bei der Speicherung von Thoriumdioxyd. Fortschr. Röntgenstr. 45, 1932, S. 561.

Büngeler, W. u. Krautwig, J.: Ist die Hepatolienographie mit Thorotrast eine unschädliche diagnostische Methode? Klin. Wo., 1932, S. 142.

Ehrhardt, K.: Die röntgenologische Darstellung der Plazenta im Tierexperiment. Klin. Wo. 1932, S. 332.

Ehrhardt, K.: Weitere Untersuchungen über Thoriumspeicherung. Klin. Wo. 1932, S. 1830.

Ehrhardt, K.: Weitere Untersuchungen über röntgenologische Darstellung der Plazenta im Tierexperiment. Zbl. f. Gyn. 1932, S. 847.

Eisler, F.: Die Röntgendiagnosen der Gallenblasen- und Pankreastumoren. Wi. Klin. Wo. 1931, S. 1441.

Fetzer, H.: Die Hepatolienographie in Verbindung mit der Cholecystographie und Pyelographie. Fortschr. Röntgenstr. 45, 1932, S. 328.

Frik, K. u. Blühbaum, Th.: Eine neue Anwendungsart der Kolloide in der Röntgendiagnostik. Fortschr. Röntgenstr. 38, 1928, S. 1111.

Gerlach, W., Studien über hyperergische Entzündungen. Virch. Arch. 247, 1923, S. 294.

Gerlach, Walther u. Gerlach, Werner: Die chemische Emissionsspektralanalyse. Tl. 2. 1933. Leopold Voss, Leipzig.

Händel, M. u. Malet, J.: Anaphylaxie und Reticuloendothel. Virch. Arch. 276, 1930, S. 22.

Hanke, H.: Experimentelle Untersuchungen biologischer Abwehrvorgänge bei Thoriumdioxydspeicherung I—IV. Zschr. f. ges. exp. Med. 85, 1932; 87, 88, 1933.

Harris, W. H. u. Friedrichs, A. V.: Microscopic changes produced in tissues of animals injected with thorium dioxide for spleno-hepatography. Proc. Soc. exper. Biol. a. Med. 29, 1932, S. 1047, Ref.

Held, A.: Thorotrast und Infektionsabwehr. Zschr. f. ges. exp. Med. 81, 1932, S. 218.

Held, A.: Die Einwirkung der Thorotrastinjektion auf den Hämolysintiter des Blutes. Klin. Wo. 1932, S. 463.

Held, A.: Thorotrast und Infektion. Zur Frage der Blockade des reticulo-endothelialen Systems. Fortschr. Röntgenstr. 45, 1932, S. 330.

Held u. Meese: Die Leberzirrhose im Röntgenbild nach Thorotrastinjektion. Fortschr. Röntgenstr. 45, 1932, S. 451.

Huguenin, R., Nemours, A. u. Albot, G.: Les hépatites et les cirrhoses expérimentales au bioxyde de thorium. Annales d'anat. pathol. 9, 1932, S. 263.

Jaffé, R.: Über röntgenologische Darstellung der Milz (Lienographie) und Leber. Fortschr. Röntgenstr. 40, 1929, S. 692.

v. Jancso, N.: Pharmakologische Beeinflussung des Reticuloendothels. Klin. Wo. 1931, S. 537.

Kadrnka, S.: Hepatosplenographie. Fortschr. Röntgenstr. 44, 1931, S. 9.

Kadrnka, S.: l'Hépatosplénographie. J. de Radiol. 15, 1931, S. 291.

Kadrnka, S.: Hépatosplénographie. Schweiz. med. Wschr. 1931, S. 425.

Kadrnka, S. u. Rossier, J.: Hépatosplénographies. Acta radiol. 12, 1931, S. 369.

König, W. u. Weber, F. R.: Die Darstellbarkeit der Milz im Röntgenbild als Untersuchungsmethode für die Milzfunktion. Klin. Wo. 1931, S. 2123.

Kroo, H. u. v. Jancso, N.: Die Bedeutung des reticuloendothelialen Systems für die Immunität und Chemotherapie. Z. Hyg. 112, 1931, S. 544.

Leipert, Th.: Über die Verteilung des Thorium im Organismus nach Injektion von Thorotrast. Wi. klin. Wo., 1931, S. 1135.

Leitner, Z.: Experimentelle Studien zur Darstellung innerer Organe mit Thorotrast. Fortschr. Röntgenstr. 46, 1932, S. 47.

Naegeli, Th.: Die Kontrastdarstellung der Milz und ihre praktische Verwertung. Fortschr. Röntgenstr. 44, 1931, S. 401.

Naegeli, Th. u. Scanzoni, C.: Experimentelle Untersuchungen der Milzfunktion an Hand der Röntgendarstellbarkeit der Milz. D. Ztschr. f. Chir. 228, 1930, S. 397.

Naegeli, Th. u. Scanzoni, C.: Weitere experimentelle Untersuchungen der Milzfunktion mit Hilfe der Röntgendarstellbarkeit der Milz. D. Ztschr. f. Chir. 232, 1931, S. 147.

Naegeli, Th. u. Scanzoni, C.: Die Darstellbarkeit der Milz im Röntgenbild als Untersuchungsmethode für die Milzfunktion. Klin. Wo. 1932, S. 200.

Oka, M.: Eine neue Methode zur röntgenologischen Darstellung der Milz (Lienographie). Fortschr. Röntgenstr. 40, 1929, S. 497.

Oka, M.: Klinische Anwendung der «Lienographie», einer neuen Methode zur röntgenologischen Darstellung von Milz und Leber. Fortschr. Röntgenstr. 41, 1930, S. 892.

Petersen, W. F., Jaffé, R. H., Clinon, S. A., Hugler, T. P: The modification of canine anaphylactic shock by means of endothelial blockade. J. of Immun. 8, 1923, S. 367.

Peutz, J. L. A.: Hepatolienographie mittels Thorotrast und ihr praktischer Wert für die innere Medizin. Nederl. Tijdschr. Geneesk. 1932, S. 4429 (Holländ.) Ref.

Pfeiffer, H., Standenath, F.: Über biologische Wirkungen und Folgen der Speicherung des Reticuloendothels. Ztschr. f. ges. exp. Med. 37, 1923, S. 184.

Popper, H. L. u. Klein, E.: Über Hepatolienographie. M. M. Wo. 1931, S. 1829.

Prüsener, L.: Die färberische Darstellung des Thorotrast. Zieglers Beitr. 91, 1933.

Radt, P.: Eine Methode zur röntgenologischen Kontrastdarstellung von Milz und Leber. Klin. Wo. 1929, S. 2128.

Radt, P.: Eine neue Methode zur röntgenologischen Sichtbarmachung von Leber und Milz durch Injektion eines Kontrastmittels (Hepatolienographie). Med. Klin. 1930, S. 1888.

Radt, P.: Zur röntgenologischen Kontrastdarstellung von Leber und Milz. Verh. D. Ges. i. Med. 1931, S. 443.

Randerath, E.: Anatomische Befunde nach intravenöser Thoriuminjektion beim Menschen zum Zwecke der Hepatolienographie. Klin. Wo. 1932, S. 144.

Randerath, E. u. Schlesinger, M.: Experimentelle Untersuchungen über die Wirkung des Thorotrastes im Tierkörper. Ztschr. f. ges. exp. Med. 80, 1932, S. 245.

Rof, J.: Über die Einwirkung des Thorotrast auf das Blut und die blutbildenden Organe. Folia hämatologica 46, 1932.

Rof Carballo, J.: Hepatolienographie und hämatopoetische Organe An. Med. int. I, 1932, S. 381, 545 u. 617 (spanisch) Ref.

Schilling, H.: Zur Kontrastuntersuchung von Milz und Leber. Ref. Röntgenpraxis, 1931, S. 492.

Schilling, H.: Zur Kontrastuntersuchung von Leber und Milz. Fortschr. Röntgenstr. Kongress-Heft 1931, S. 66.

Schittenhelm, A. u. Erhardt, W.: Anaphylaxiestudien bei Menschen und Tier. Aktive Anaphylaxie u. retikuloendotheliales System. Ztschr. f. ges. exp. Med. 45, 1925, S. 75.

Siegmund, H.: Speicherung durch Reticuloendothelien, zelluläre Reaktion und Immunität. Klin. Wo., 1922, S. 2566.

Schulemann, W.: Die Problematik des reticuloendothelialen Systems und seiner Funktionen. Verh. D. pharm. Ges. 10. Tg. Königsberg 1930, Arch. f. exp. Path. u. Pharm. 157, 1930, S. 75.

Tripoli, C. J. u. v. Haam, E.: Effects of toxic and non-toxic doses of thorium dioxide in various animals. Proc. Soc. exper. Biol. a. Med. 29, 1932, S. 1053. Ref.

Volicer, L.: Die Leber und die Milz im Röntgenbild. Fortschr. Röntgenstr. 44, 1931, S. 452.

Weiser, A.: Experimentelles zur Röntgendarstellung der Milz und Leber. Wi. klin. Wo., 1931, S. 151.

Wichmann, F. W. u. Frike, O.: Methode und klinische Bedeutung der Darstellung von Leber und Milz im Röntgenbild. Fortschr. Röntgenstr. 45, 1932, S. 664.